CERRAHİ ONKOLOJİ DERNEĞİ 1992

esso
The European Society of Surgical Oncology

6. ulusal CERRAHİ ONKOLOJİ KONGRESİ

24 - 27 Şubat 2022 | ANTALYA

KONGRE KİTABI & BİLDİRİ ÖZETLERİ

6 ulusal
CERRAHİ ONKOLOJİ
KONGRESİ

24 - 27 Şubat 2022 I Gloria Golf Resort – ANTALYA

DÜZENLEME KURULU

Düzenleme Kurulu

Prof. Dr.
Ali Ekrem ÜNAL
KONGRE BAŞKANI

Prof. Dr.
Cem Kaan PARSAK
KONGRE GENEL SEKRETERİ

Prof. Dr.
Ali İlker FİLİZ
ÜYE

Prof. Dr.
Bahri ÇAKABAY
ÜYE

Prof. Dr.
Bülent ÜNAL
ÜYE

Prof. Dr.
Gürhan SAKMAN
ÜYE

Prof. Dr.
M. Mahir ÖZMEN
ÜYE

Prof. Dr.
Saadettin KILIÇKAP
ÜYE

Prof. Dr.
Tahsin ÇOLAK
ÜYE

Prof. Dr.
Yusuf ÖZOĞUL
ÜYE

Doç. Dr.
Ahmet RENCÜZOĞULLARI
ÜYE

Doç. Dr.
Füsun ÖZMEN
ÜYE

Doç. Dr.
İsmail Cem ERAY
ÜYE

Doç. Dr.
Orçun YALAV
ÜYE

Op. Dr.
Ebru ESEN
ÜYE

Bilimsel Kurul

Dr. Ahmet RENCÜZOĞULLARI
Dr. Akın Fırat KOCAAY
Dr. Ali DURAN
Dr. Ali Ekrem ÜNAL
Dr. Ali GÜNER
Dr. Ali İlker FİLİZ
Dr. Ali UZUNKÖY
Dr. Yavuz Atakan SEZER
Dr. Ayhan KUZU
Dr. Bahri ÇAKABAY
Dr. Bülent ÜNAL
Dr. Cem Kaan PARSAK
Dr. Cihangir AKYOL
Dr. Derya GEZER
Dr. Dursun BUĞRA
Dr. Ebru ESEN
Dr. Enver İLHAN
Dr. E. Birol BOSTANCI
Dr. Erhan AYGEN
Dr. Fikret EZBERCİ
Dr. Füsun ÖZMEN
Dr. Gürhan SAKMAN
Dr. İlker SÜCÜLLÜ
Dr. İlter ÖZER
Dr. İsmail Cem ERAY
Dr. Kubilay DALCI
Dr. M. Mahir ÖZMEN
Dr. Mehmet Ali GÜLÇELİK
Dr. Murat GÜNDÜZ
Dr. Nuh Zafer CANTÜRK
Dr. Orçun YALAV
Dr. Özgül DÜZGÜN
Dr. Recep ÇETİN
Dr. Saadettin KILIÇKAP
Dr. Salim DEMİRCİ
Dr. Sancar BAYAR
Dr. Seher DEMİRER
Dr. Sevban ARSLAN
Dr. Süleyman ÇETİNKÜNAR
Dr. Tahsin ÇOLAK
Dr. Tahsin DALGIÇ
Dr. Tanju BESLER
Dr. Yusuf ÖZOĞUL
Dr. Zafer TEKE

**Bilimsel Kurul sıralaması alfabetik olarak yapılmıştır.

6 ulusal
CERRAHİ ONKOLOJİ
KONGRESİ

24 - 27 Şubat 2022 I Gloria Golf Resort – ANTALYA

KONGRE PROGRAMI

24 ŞUBAT 2022 - PERŞEMBE

18:45-19:15	**AÇILIŞ TÖRENİ**	**Prof.Dr. Abdulmuttalip Ünal Salonu**
	Kongre Genel Sekreteri	***Cem Kaan PARSAK***
	Kongre Başkanı	***Ali Ekrem ÜNAL***
	Türk Cerrahi Derneği Başkanı	***Seher DEMİRER***
	President, European Society of Surgical Oncology (ESSO)	***Domenico D'UGO***
19:15-19:30	**PLAKET TÖRENİ**	**Prof.Dr. Abdulmuttalip Ünal Salonu**
19:30-20:00	**AÇILIŞ KONFERANSI**	**Prof.Dr. Abdulmuttalip Ünal Salonu**
	Oturum Başkanı: M. Mahir ÖZMEN	
	The surgical importance of the mesentery	***John Calvin COFFEY***

25 ŞUBAT 2022 - CUMA

07:00-08:30	**SÖZLÜ SUNU OTURUMU - 1**	**Kırlangıç-2 Salonu**
	Oturum Başkanları: Enver REYHAN, Salim İlksen BAŞÇEKEN	
	S-087 - Sitoredüktif Cerrahide Pankreas Rezeksiyonları: 56 Olgunun Tek Merkez Sonuçları	***İlknur TURAN***
	S-088 - Hepato Pankreato Bilier Cerrahi Sonrası Yoğun Bakım Ünitesi Takibinde Laktat Yüksekliği Değerlendirilmesi	***İlhan OCAK***
	S-089 - Pankreatikoduodenektomi Sonrası 2 Farklı Pankreatikojejunostomi Yöntemi Sonuçlarımız	***Ramazan Saygın KERİMOĞLU***
	S-090 - Pankreasın Müsinöz Neoplazmlarında Klinik Farklılıkların Karşılaştırılması	***Burak YAVUZ***
	S-091 - Periampuller Tümörlerde Minimal İnvaziv Pankreatikoduodenektomi Güvenli ve Uygulanabilir m i? Bir Tek Merkez Erken Deneyimi	***Ümit MERCAN***
	S-093 - Whipple Operasyonu Sonrası Komplikasyonlar İle Bakterobilia Arasında İlişki Kurulabilir Mi?	***Yasir Musa KESGİN***
	S-094 - Whipple Sonrası Nüks Karın İçi Hastalık Nedeniyle Tekrarlayan Cerrahiler Yapılan Periampüller Kanser Hastası	***Göktürk GÜRSOY***
	S-095 - İnsülinoma Deneyimimiz, Tek Merkez	***Abit YAMAN***
	S-096 - Pankreatikoduodenektomi Sonrası Hepatikojejunal Stent'İn Mide İçine Migrasyonu: Olgu Sunumu	***Barış CANDAN***
	S-097 - Pankreas Kanserinde Ramps Uyguladığımız İlk 3 Olgu Ve Karşılaştığımız Sorunlar	***Osman BANDIRMALI***
	S-100 - Pankeras Müsinöz Kistik Neoplazi	***Nedim AKGÜL***

07:00-08:10	SÖZLÜ SUNU OTURUMU - 2	Prof.Dr. Abdulmuttalip Ünal Salonu
	Oturum Başkanları: Metin ERCAN, Bahri ÇAKABAY	
	S-056 - Acosog Z0011 Kriterlerinin Kliniğimizde Meme Kanseri Hastalarında Uygulanabilirliği	***Mehmet ASLAN***
	S-057 - N2 Meme Kanserinde Neoadjuvan Kemoterapi Sonrası Aksiller Lenf Nodu Diseksiyonundan Kaçınabilir Miyiz?	***Serap ULUSOY***
	S-058 - Vitamin D3 Ve B12 Seviyelerinin Tiroid Kanserli Hastalardaki Servikal Lenf Nodu Metastazına Etkisi	***Yasemin DÖNMEZ***
	S-059 - Hurtle Hücreli Neoplazi Kuşkusu Nedeniyle Opere Edilen Tiroid Nodüllerinin Klinik Özellikleri Ve Histpatolojik İnceleme Sonuçları	***Kubilay Furkan IŞIKER***
	S-060 - Meme Kanseri Riski İle Mamografi Yoğunluğu Arasındaki İlişki: Güneydoğu Anadolu Analizi	***Şevki PEDÜK***
	S-061 - Diferansiye Tiroid Kanserlerinin Cerrahi Tedavisinde Vestibüler Yaklaşımlı Transoral Endoskopik Tiroidektomi, Onkolojik Açıdan Güvenli Mi?	***Yiğit TÜRK***
	S-062 - Papiller Tioroid Kanserinin Agresif Subtipi Tall Cel Varyant:Klinik Ve Patolojik Sonuçlar	***Ersin USLU***
	S-063 - Luminal-A İnsan Meme Hücre Kanser Hattında Ozon İle Kombine Doksorubisinin Anti Kanser Ve Sitotoksik Etkisi	***Onur Olgaç KARAGÜLLE***
	S-064 - Covid-19 Pandemisi Süresince Tiroid Folküler Kanserin Nadir Metastazları ;İki Olgu Sunumu	***Özhan ÇETİNDAĞ***
	S-065 - Meme Tru-Cut Biyopsisi İle Pet-Ct Çekilmesi Arasındaki Süre Aksillanın Yanlış Pozitif Değerlendirilmesi Üzerinde Etkili midir?	***Ufuk KARABACAK***

07:00-08:10	SÖZLÜ SUNU OTURUMU - 3	Prof.Dr. Emin Uğur Erkoçak Salonu
	Oturum Başkanları: Lütfi DOĞAN, Ebru ESEN	
	S-066 - Medüller Tiroid Kanserlerinde Lenf Nodu Metastazlarına Etkili Faktörlerin Değerlendirilmesi	***Mahmut Emin ÇİÇEK***
	S-067 - Meme Kanseri Tanısıyla Ameliyat Edilen, Klinik Olarak Aksilla Nod Negatif Hastalarda, Slnbx Pozitifliğinin Sağ Kalım Ve Nüks Üzerine Etkilerinin Retrospektif Olarak Karşılaştırılması	***Mustafa GÖK***
	S-068 - Dev Tiroid Nodüllerinde İnce İğne Aspirasyon Biopsisi Maliglineteyi Belirlemede Yeterlimidir?	***Feyzi KURT***
	S-069 - Papiller Tiroid Karsinomlarında Nötrofil/Lenfosit Oranı Ve Lenf Nodu Metastazlarının Tümör Özelliklerine Etkisi	***Serkan Süleyman ÖZPAK***
	S-070 - PMedüller Meme Kanserinde Brca1 Gen Mutasyon Analizi Yapılmalı Mı	***Merih ALTIOK***
	S-071 - Meme Kanserli Hastalarda İkinci Primer Malignite Olarak Tiroid Kanseri: Olası Risk Faktörleri	***Onur Can GÜLER***
	S-072 - Nadir Bir Erkek Meme Tümörü: Miyofibroblastom. Vaka Sunumu Ve Literatür Değerlendirmesi	***Onur Can GÜLER***
	S-073 - Kötü Diferansiye Tiroid Karsinomunda İnce İğne Aspirasyon Biopsisinin Güvenilirliği	***Halit ÖZGÜL***
	S-075 - Neoadjuvan Kemoterapi Uygulanan Meme Kanserli Olgularda Güvenli Tümör-Meme Ucu Mesafesini Meme Mr Öngörebilir mi?	***Ahmet AKMERCAN***

07:00-08:10	SÖZLÜ SUNU OTURUMU - 4	Prof.Dr. Salim Demirci Salonu
	Oturum Başkanları: Abdullah ÜLKÜ, Kubilay DALCI	
	S-076 - Non-Palpabl Meme Lezyonları İçin Farklı Lokalizasyon Teknikleri Eşliğinde Biyopsilerin Karşılaştırması	***Osman BARDAKÇI***
	S-077 - Cd1-Foxn1(Nu) Fare İle Hasta Kökenli İnsan Meme Kanser Dokusu Taşıyan Ksenograft Tümör Modeli Geliştirilmesi	***Kerim Bora YILMAZ***
	S-079 - Covit 19 Pandemi Dönemi Onkoplastik Meme Cerrahi Yapılan Hastalar İle Mastektomi Yapılan Hastaların Seroma Miktarlarının Hastanede Kalış Süresine Etkisi	***Gökhan Giray AKGÜL***
	S-080 - Tiroid Patolojilerinde Malignite Varlığını Saptamada İnce İğne Aspirasyon Biyopsisi Güvenilir Bir Yöntem Midir?	***Cem AZILI***
	S-081 - Meme Kanserinde Endoskopik Meme Başı Koruyucu Mastektomi	***İsa KARACA***
	S-082 - Meme Kanseri Cerrahisi Sonrası Oluşan Doku Defektlerinin Kapatılmasında Resveratrol Yüklü Mikropartiküller İçeren Kollajen Laminin Bazlı Dermal Matrix (Dermalix®) Kullanımı	***Simay AKYÜZ***
	S-083 - Tiroid Papiller Mikrokarsinom Hastalarında Klinik Deneyimimiz	***İbrahim ÇOĞAL***
	S-084 - Sentinel Lenf Nodu Biyopsisi Esnasında Karşılaşılan Non-Sentinel Lenf Bezlerinin Çıkarılması	***İlhan DURSUN***
	S-085 - Papiller Tiroid Karsinomu Nedeniyle Boyun Diseksiyonu Yapılan Hastalarda Post-Operatif Thyroglobulin Yüksekliği	***Hüsnü AYDIN***
	S-086 - Diferansiye Tiroid Kanserleri Nedeni İle Santral Diseksiyon Uygulanan Hastaların Analizi	***Osman BARDAKÇI***

07:30-08:15	UZMANINA DANIŞ TOPLANTISI-1 (KAHVALTI EŞLİĞİNDE)	Kırlangıç-1 Salonu
Masa-1	Whipple , step step cerrahi teknik	***Erdal Birol BOSTANCI*** ***Erol PİŞKİN***
Masa-2	ERCP ve invaziv girişimler	***Hasan BEKTAŞ*** ***Ömer Faruk ÖZKAN***
Masa-3	D2 diseksiyon, step step cerrahi teknik	***M. Mahir ÖZMEN*** ***Ali GÜNER***
	*** Önceden kayıt olanlar katılabilecektir.*	

07:30-08:15	UZMANINA DANIŞ TOPLANTISI-2 (KAHVALTI EŞLİĞİNDE)	Kırlangıç-3 Salonu
Masa-1	Laparoskopik/ robotik CME step step cerrahi teknik	***Bilgi BACA*** ***Bülent AKSEL***
Masa-2	32 yaşında nüks tiroid papiller ca, birlikte yönetelim	***Serkan TEKSÖZ*** ***İsmail Cem SORMAZ*** ***Serkan SARI***

08:10-08:15	KAHVE ARASI & FİRMA ZİYARETLERİ	

08:15-10:00	PANEL - 1 : TEMEL ONKOLOJİ	Prof.Dr. Abdulmuttalip Ünal Salonu
	Oturum Başkanları: Fikret EZBERCİ, Kaptan GÜLBEN	
	Kanser nedir? Geçmişten geleceğe tümör felsefesi ve immünolojisi	***Füsun ÖZMEN***
	Genetik haritalama, tanı ve tedavide yeri?	***Aslı TOYLU***
	Sitotoksik tedaviden immünoterapiye	***Saadettin KILIÇKAP***
	Son paydaşımız; Girişimsel radyoloji, Cerraha rakip mi?	***Ebru ÖZAN SANHAL***
	Kanser tedavisinde Nükleer Tıp	***Evrim Sürer BUDAK***
	Radyasyon onkolojisi ne amaçladı? Nereye varacak?	***Ayşe ALTINOK***
	Tartışma	

08:15-10:00	PANEL - 2 : NEOADJUVAN KEMOTERAPİ SONRASI NASIL DAVRANALIM?	Prof.Dr. Emin Uğur Erkoçak Salonu
	Oturum Başkanları: Seher DEMİRER, Nuh Zafer CANTÜRK	
	Yanıt değerlendirmesinin lokal tedavi açısından önemi nedir?	***Güldeniz KARADENİZ ÇAKMAK***
	Tedavi bitiminde aksilla yaklaşımı nasıl olmalı? Cerrah gözüyle?	***Ümit UĞURLU***
	Tedavi bitiminde aksilla yaklaşımı nasıl olmalı? Radyasyon onkoloğu gözüyle?	***Ayşe ALTINOK***
	Güvenli cerrahi sınır nedir?	***Hasan KARANLIK***
	Neoadjuvan kemoterapi sonrası onkoplastik / Rekonstrüktif cerrahi güvenilirliği ve sonuçları nasıldır?	***Yavuz Atakan SEZER***
	Lokal nükse yaklaşım	***Soykan ARIKAN***
	Tartışma	

08:15-10:00	PANEL - 3 : SB/HPB - CERRAHİ ONKOLOJİ KONSEYİ	Prof.Dr. Salim Demirci Salonu
	Oturum Başkanları: Yusuf B. ÖZOĞUL, Ahmet Gökhan SARITAŞ	
	Olgu Sunumu 1	***Abit YAMAN***
	Olgu Sunumu 2	***Merih ALTIOK***
	Olgu Sunumu 3	***Ali BAL***
	Olgu Sunumu 4	***Barış MORKAVUK***
	TARTIŞMACILAR ***Cüneyt KAYAALP - Ali ALKAN - Bülent ÇEKİÇ*** ***Armağan GÜNAL - İlter ÖZER -Özgür YAĞMUR***	
10:00-10:15	**KAHVE ARASI & FİRMA ZİYARETLERİ**	

10:15-11:45	**PANEL - 4 : ONKOLOJİK CERRAHİDE BESLENME...**	**Prof.Dr. Abdulmuttalip Ünal Salonu**
	Oturum Başkanları: H. Murat GÜNDÜZ, Seher DEMİRER	
	Kanser kaşeksisi, tanısı ve tedavisi	***Haldun GÜNDOĞDU***
	Onkolojik cerrahide perioperatif dönem ve immünonütrisyon	***Ahmet RENCÜZOĞULLARI***
	Kritik hastalar ve yoğun bakım sürecinde beslenme	***H. Murat GÜNDÜZ***
	Kanser hastasında kime ne kadar ? Lipidler, proteinler, vitaminler ve eser elementler	***Seher DEMİRER***
	Sarkopeni, kanser tedavi süreçlerinde yeni sorun. Çözüm proaktif beslenme mi?	***Tanju BESLER***
	Kemoradyoterapi süreçlerinde beslenme: Neoadjuvan ve Adjuvan dönemler	***İsmail Cem ERAY***
	Tartışma	
10:15-11:45	**PANEL - 5 : DÜŞÜK RİSKLİ TİROİD KANSERİ YÖNETİMİ**	**Prof.Dr. Emin Uğur Erkoçak Salonu**
	Oturum Başkanları: Yavuz Atakan SEZER, Hızır Yakup AKYILDIZ	
	Hastaya ait özelliklerin klinik yaklaşımdaki önemi nedir?	***Ali Uğur EMRE***
	PANEL	
	Oturum Başkanı: Özer MAKAY	
	PANELİSTLER ***Fatih TUNCA - Mehmet HACİYANLI - Evrim Sürer BUDAK*** ***Mustafa AYDEMİR - Arsenal SEZGİN ALİKANOĞLU - Bülent ÇEKİÇ***	
	Tartışma	
10:15-11:45	**PANEL - 6 : NASIL YAPIYORUM ? (HPB)**	**Prof.Dr. Salim Demirci Salonu**
	Oturum Başkanları: Orhan BİLGE, Özgür YAĞMUR	
	VİDEO 1 : Laparoskopik whipple	***Ümit MERCAN***
	VİDEO 2 : Whipple prosedürü	***Ali SAPMAZ***
	VİDEO 3 : Laparoskopik dalak koruyucu pankreatektomi	***Azmi LALE***
	VİDEO 4 : Laparoskopik whipple	***Ogün ERŞEN***
	VİDEO 5 : Laparoskopik / robotik distal pankreatektomi	***Emre GÜNDOĞDU***
	VİDEO 6 : Robotik subtotal pankreatektomi	***Volkan ÖTER***
	VİDEO 7 : Robotik whipple	***Erol PİŞKİN***
	VİDEO 8 : Recipient hepatektomi tekniği	***Cemalettin KOÇ***
	HPB SÖZLÜ SUNULARI ÖDÜL TÖRENİ	
11:45-12:00	**KAHVE ARASI & FİRMA ZİYARETLERİ**	

12:00-12:30	**UYDU SEMPOZYUM - 1**	**Prof.Dr. Abdulmuttalip Ünal Salonu**
Abbott	***Oturum Başkanı: Cem Kaan PARSAK***	
	Cerrahide hızlı iyileşme: HMB	***Tahsin ÇOLAK***
12:30-13:30	**ÖĞLE YEMEĞİ**	
13:30-15:00	**PANEL - 7 : ALT GİS**	**Prof.Dr. Abdulmuttalip Ünal Salonu**
	Oturum Başkanları: M. Mahir ÖZMEN, Tahsin ÇOLAK	
	Kolon kanseri tanı, tedavi ve takibinde güncel kılavuzlar ne diyor?	***Timuçin EROL***
	Sağ kolon ve sol kolon ; iki farklı organa nasıl yaklaşalım?	***İsmail Cem ERAY***
	İnsidental apendiks kanserleri, mokosel ve müsinöz tümörler	***Mehmet Ali KOÇ***
	CME sadece sağ kolonda mı? Her hastada gerekli mi?	***M. Mahir ÖZMEN***
	İnce barsak tümörleri, rutin endoskopilerden kaçan gizli tehlike...	***Adam USLU***
	Tartışma	
13:30-15:00	**PANEL - 8 : HPB / PANKREAS**	**Prof.Dr. Emin Uğur Erkoçak Salonu**
	Oturum Başkanları: Ayhan DİNÇKAN, Süleyman ÇETİNKÜNAR	
	Pankreas kanserlerinde neoadjuvan kemoterapinin yeri (Rezektabl, Borderline rezektabl, Lokal ileri)	***Banu ÖZTÜRK***
	Pankreatikoduodenektomide first arter yaklaşımı ; Standart tekniğe göre avantajları?	***Erdal Birol BOSTANCI***
	Whipple operasyonunda tartışmalı noktalar: Kime pilor koruyucu? Safra yollu cerrahi sınır? Lenfatik diseksiyon genişliği ? Kime damar grefti?	***Orhan BİLGE***
	Pankreas gövde ve kuyruk tümörlerinde radikal antegrad modüler pankreatosplenektomi (RAMPS); Klasik yaklaşımla karşılaştırılması	***Murat ULAŞ***
	Pankreas ve periampuller kanserlerin senkron ve metakron oligometastazlarında cerrahi	***Ahmet Serdar KARACA***
	Tartışma	
13:30-15:00	**PANEL - 9 : ONKOPLASTİK CERRAHİ TEKNİKLERİ-NASIL YAPILMALI ?**	**Prof.Dr. Salim Demirci Salonu**
	Oturum Başkanları: Kemal ATAHAN, Melih AKINCI	
	Raket mamoplasti	***Hüseyin Özgür AYTAÇ***
	Süperior pedikül mamoplasti	***Mustafa EMİROĞLU***
	İnferior pedikül mamoplasti	***Lütfi DOĞAN***
	Santral tümörlerde grisotti tekniği	***Ümit UĞURLU***
	V Flep	***Nurhan Haluk BELEN***
	Tartışma	
	TÜMÖR KONSEYİ: ERKEN VE LOKAL İLERİ EVRE MEME KANSERİ	
	Oturum Başkanı: Hasan KARANLIK	
	KONSEY ÜYELERİ ***Bahadır GÜLLÜOĞLU - Sibel Özkan GÜRDAL - Cihangir ÖZASLAN*** ***Arsenal SEZGİN ALİKANOĞLU - Saadettin KILIÇKAP - Ayşe ALTINOK*** ***Ebru ÖZAN SANHAL***	

15:00-15:30	KAHVE ARASI & FİRMA ZİYARETLERİ	
15:30-16:00	UYDU SEMPOZYUM - 2	Prof.Dr. Abdulmuttalip Ünal Salonu
Abbott	***Oturum Başkanı: M. Mahir ÖZMEN***	
	Kanser, yaşlılık, cerrahi ve pankreas ekzokrin yetmezliği	***Cem Kaan PARSAK***
16:00-16:15	KAHVE ARASI & FİRMA ZİYARETLERİ	
16:15-16:45	UYDU SEMPOZYUM - 3	Prof.Dr. Abdulmuttalip Ünal Salonu
GENADYNE	Onkoloji hastalarında negatif basınçlı kapama uygulamaları	***Kerim Bora Yılmaz***
16:45-17:00	KAHVE ARASI & FİRMA ZİYARETLERİ	
17:00-18:30	PANEL - 10 : ALT GİS	Prof.Dr. Abdulmuttalip Ünal Salonu
	Oturum Başkanları: Feza KARAKAYALI, Bilgi BACA	
	Erken evre kolon kanserinde endolüminal cerrahinin yeri?	***Tahsin DALGIÇ***
	Neoadjuvan kemoterapinin kolon kanserinde yeri?	***Ali ALKAN***
	Metastatik kolon kanserinde tedavi yönetimi. Primeri asemptomatik metastatik kolon kanserlerinde primer tümörün rezeksiyonunun yeri var mı?	***Erman AYTAÇ***
	Malign kolon tıkanıklıklarında onkolojik strateji ne olmalı?	***Ersin ÖZTÜRK***
	Herediter kolorektal kanser sendromlarında cerrahi yaklaşım, takip protokolleri nasıl yapılmalı?	***Nuri OKKABAZ***
	Tartışma	
17:00-18:30	PANEL - 11 : HPB / KARACİĞER	Prof.Dr. Emin Uğur Erkoçak Salonu
	Oturum Başkanları: Erdal Birol BOSTANCI, Abdullah ÜLKÜ	
	HCC'de karaciğer nakli	***Sezai YILMAZ***
	Senkron kolorektal karaciğer metastazlarında cerrahi yaklaşım (Aşamalı cerrahi ? Kombine cerrahi ? İlk karaciğer ?)	***Ayhan DİNÇKAN***
	Karaciğerin metastatik NE tümörleri: Rezeksiyondan TX	***Abuzer DİRİCAN***
	Metastatik karaciğer tümörlerinde lokorejyonel tedavi stratejileri ve sonuçları	***Gökhan AKKURT***
	Karaciğer rezeksiyonu sonrası kalacak karaciğer volümü yetersizse neler yapabiliriz? Portal ven embolizasyon (segment 4+/-)? Simültane portal ve hepatik ven embolizasyon? ALPPS?	***İlter ÖZER***
	Tartışma	

17:00-18:30	PANEL - 12 : TİROİD KANSER CERRAHİSİNDE TEKNİKLER NASIL KULLANILMALIDIR?	Prof.Dr. Salim Demirci Salonu
	Oturum Başkanları: Ali İlker FİLİZ, Gökhan İÇÖZ	
	Tiroid kanserinde transoraltiroidektomi	***Özer MAKAY***
	Tiroid kanserinde lokalnüks cerrahisi	***İsmail Cem SORMAZ***
	Tiroid kanserinde sinir invazyonu	***Murat ÖZDEMİR***
	Tiroid kanserinde trakea/ özofagusinvazyonu	***Nurcihan AYGÜN***
	Tiroid kanserinde santral boyun diseksiyonu	***Orhan AĞCAOĞLU***
	Tiroid kanserinde lateral boyun diseksiyonu	***Hüsnü AYDIN***
	TÜMÖR KONSEYİ	
	Oturum Başkanı: Mehmet ULUDAĞ	
	KONSEY ÜYELERİ ***Seher DEMİRER - Serkan SARI - Gökhan İÇÖZ - Bülent ÇEKİÇ*** ***Evrim SÜRER BUDAK - Mustafa AYDEMİR - Arsenal SEZGİN ALİKANOĞLU***	
	MEME-ENDOKRİN SÖZLÜ SUNULARI ÖDÜL TÖRENİ	

18:30-19:30	SÖZLÜ SUNU OTURUMU - 5	Prof.Dr. Abdulmuttalip Ünal Salonu
	Oturum Başkanları: Adnan KUVVETLİ, Şiyar ERSÖZ	
	S-001 - Kolorektal Bölgenin Nadir Rastlanılan Tümörlerinin Klinikopatolojik Olarak Karşılaştırılması	***Mahmut Onur KÜLTÜROĞLU***
	S-003 - İntestinal İskemi Ve Reperfüzyon Modelinde Hipotermik (21 C) Ve İzotermik (37 C) Peritoneal Lavajın Akciğer Hasarı Üzerine Olan Etkileri	***Gökhan AVŞAR***
	S-004 - Akut Mezenter İskemili Hastalarda Prognozu Belirlemede Preoperatif L-Laktat Düzeyinin Etkisi Ve L-Laktat Düzeyi "Cut-Off" Değerinin Araştırılması	***Rıza DERYOL***
	S-005 - Sağ Kolon Yerleşimli Tümörlerde Santral Vaskuler Ligasyon (Cvl) Ve Total Mezokolik Eksizyon (Cme): Açık Ve Laparoskopik Prosedürlerin Erken Dönem Klinik Ve Histopatolojik Sonuçlarının Karşılaştırılması	***Azmi LALE***
	S-006 - İntraabdominal Yerleşimli Sarkomların Cerrahi Onkolojik Yönetimi: 47 Olgunun Analizi	***İlknur TURAN***
	S-007 - Ekstraintestinal Gist; Olgu Sunumu	***Cüneyt AKYÜZ***
	S-008 - Kolorektal Kanser Nedeniyle Uygulanan Ameliyatlar Sonrasında İlk Bir Yıl İçerisinde Görülen Mortalite Üzerine Etkili Faktörler	***Üsküdar Berkay ÇARALAN***
	S-009 - Kolorektal Malignite Cerrahisinde Acil Ve Elektif Vakaların Karşılaştırılması	***Akay EDİZSOY***
	S-010 - COVID-19 Pandemi Öncesi Ve Sonrasi Kolon Kanseri Nedeniyle Kolektomi Olan Vakaların Klinik Sonuclarının Değerlendirilmesi	***Hakan YİĞİTBAŞ***

18:30-19:30	SÖZLÜ SUNU OTURUMU - 6	Prof.Dr. Emin Uğur Erkoçak Salonu
	Oturum Başkanları: Ayhan Bülent ERKEK, Nurhan Haluk BELEN	
	S-011 - Lokal İleri Kolorektal Kanserlerde Klinik Ve Patolojik Sonuçların Retrospektif Analizi	***Ahmet Onur DEMİREL***
	S-012 - Laparoskopik Ve Açık Yöntem İle Kolorektal Cerrahi Uygulanan Hastaların Karşılaştırılması	***Selim TAMAM***
	S-013 - Jinekolojik Onkoloji Perspektifinden Lynch Sendromuna Bakış	***Mine DAĞGEZ***
	S-014 - Lokal İleri Evre Rektum Kanserinde Neoadjuvan Tedavi Ve Cerrahi Tedavi Arasındaki Sürenin Prognza Etkisi	***Mustafa ÖRMECİ***
	S-015 - Kolonoskopide Yapay Zeka Teknolojisi İle Saptanan Polip Özelliklerinin Patoloji Sonuçları İle Karşılaştırılması	***Erdal KARAKÖSE***
	S-016 - Lokal İleri Rektum Kanserlerinde Neoadjuvan Tedaviye Yanıtın Derecesi Öngörülebilir Mi?	***Ahmet İPEK***
	S-017 - Apendiks Nöroendokrin Neoplazileri: Tek Merkez Deneyimi	***Serhat OCAKLI***
	S-018 - Kolorektal Cerrahi Olgularında Satürasyon Düzeyi Ve Anastomoz Kaçağı Arasında İlişki Kurulabilir Mi?	***Sezer BULUT***
	S-019 - Kolorektal Kanser Olgularında Apikal Lenf Nodu Tutulumu- Çoklu Merkez Deneyimi	***Mustafa Yener UZUNOĞLU***
	S-020 - Kolorektal Ve İleal Poş Anal Anastomoz Yapılan Hastalarda Postoperatif Periyodik Rektal Muayene Ve Dilatasyonun Anastomoz Darlığını Önlemede Etkisi	***Gökhan AKKURT***
	S-101 - Laparoskopik Entero-Neovezikal Fistül Onarımı	***Çağhan PEKŞEN***

18:30-19:30	SÖZLÜ SUNU OTURUMU - 7	Prof.Dr. Salim Demirci Salonu
	Oturum Başkanları: Atılgan Tolga AKÇAM, Alper SÖZÜTEK	
	S-021 - Cerrahi Onkoloji Servisinde Yatan Hastalarda Preoperatif Ve Postoperatif Anksiyete Durumlarının Değerlendirilmesi	***Barış CANDAN***
	S-022 - Pararektal Kitleye Laparoskopik Yaklaşım	***Çağhan PEKŞEN***
	S-023 - Cerrahi Onkoloji Kliniğinde Sitoredüktif Cerrahi Ve Hipek Planlanan Hastaların Değerlendirilmesi	***Gözde ERTUNÇ AÇIKGÖZ***
	S-024 - Panpelvik Karsinomatoz İçin Retrograd Pelvik Sitoredüksiyon(Rps) ("Down-To-Up")	***Selman SÖKMEN***
	S-025 - Sitoredüktif Cerrahi Yapılan İleri Evre Epitelyal Over Karsinomu Olan Hastalarda Erken Komplikasyon Gelişiminde Sarkopeninin Rolü, Retrospektif Analiz	***Gökhan COŞKUN***
	S-026 - Kolonoskopiye Bağlı İatrojenik Kolon Perforasyonlarının Yönetimi	***Fatih DAL***
	S-027 - Sitoredüktif Cerrahi Ve Hipek Uyguladığımız 20 Olgunun Erken Dönem Sonuçları	***Osman BANDIRMALI***
	S-028 - Olgu Sunumu: Laparoskopik Total Kolektomide Transanal Noses Tekniği	***Ali Zeynel ABİDİN BALKAN***
	S-029 - Kolorektal Kansere Bağlı Obstrüksiyonlarda Öngörücü Faktörler	***İlhan DURSUN***
	S-099 - İnkarsere İnsizyonel Hernide Tesadüfi Retrorektal Schwannoma	***Metin YALÇIN***
	S-102 - Laparoskopik Rektum Tümörlerinde Sirküler Staplere Bağlı Seroza Yırtılmalarında İntrakorporeal Sutur İle Açığa Geçmeyi Önleyebiliriz	***Osman Anıl SAVAŞ***

26 ŞUBAT 2022 - CUMARTESİ

07:00-08:15	SÖZLÜ SUNU OTURUMU - 8	Prof.Dr. Abdulmuttalip Ünal Salonu
	Oturum Başkanları: Enver İLHAN, Münevver MORAN	
	S-030 - İndifferansiye Karsinom, Nöroendokrin Tümör Ve Gastrointestinal Stromal Tümör Histolojisi İçin Radikal Rezeksiyon Uygulanan Mide Kanserli Hastalarda Klinikopatolojik Özellikler Ve Cerrahi Sonuçlar	***Mahmut Onur KÜLTÜROĞLU***
	S-031 - Küratif Rezeksiyon Yapılan Özofagus Kanserli Hastalarda Tümör Hacim İndeksinin Prognostik Önemi	***Mahmut Onur KÜLTÜROĞLU***
	S-032 - Hiyalüronan Modifikasyonunun Mide Kanseri Etiyopatogenezindeki Rolünün Araştırılması	***Ahmet Turan DURAK***
	S-033 - Sildenafil Sitrat Ve Dekspantenolün Yara İyileşmesi Üzerindeki Etkilerinin Karşılaştırılması: Deneysel Çalışma	***Musluh HAKSEVEN***
	S-034 - Küratif Cerrahi Tedavi Uygulanan Proksimal Mide Tümörlü Hastalarda Mediastinal Lenf Nodu Pozitifliği İlişkili Faktörler	***Uğur TOPAL***
	S-035 - Özefagus Kanser Cerrahisinde Beş Yıllık Sonuçlarımız	***İlknur TURAN***
	S-036 - Mide Kanseri Cerrahisinde Laparoskopiye Karşı Açık Gastrektomi Ve D2 Lenf Nodu Diseksiyonu Prosedürlerinin Erken Postoperatif Klinik Sonuçları Ve Histopatolojik Bulgularının Karşılaştırılması: Tek Merkez Deneyimi	***Azmi LALE***
	S-037 - Özefagus Kanseri Tedavisinde Açık Ve Minimal İnvaziv Cerrahinin Karşılaştırılması	***Cihan ATAR***
	S-038 - Mide Kanseri Hastalarında Covid Pandemisi, Hastaların İleri Evrede Tanı Almalarına Mı Sebep Oldu ?	***Halit Batuhan DEMİR***
	S-039 - Laparoskopik Ve Açık Mide Kanseri Ameliyatında Lenf Nodu Sayılarının Karşılaştırılması: Perifer Hastane Sonuçları	***Ertuğrul Gazi ALKURT***

07:00-08:15	SÖZLÜ SUNU OTURUMU - 9	Prof.Dr. Emin Uğur Erkoçak Salonu
	Oturum Başkanları: Ali SAPMAZ, Erhan AYGEN	
	S-040 - Mide Kanseri Tanısı Almış Hastalarda Rezeksiyon Öncesi Ve Sonrasında Alınan Batın İçi Sitoloji Sonuçlarının Karşılaştırılması	***Ali Doruk HACIOĞLU***
	S-041 - Robotik Cerrahi Ameliyatlarında Çalışan Hemşireler İle Açık Cerrahi Ameliyatlarında Çalışan Hemşireler Arasındaki İş Memnuniyeti Karşılaştırması	***Dilara Nur TURGUT***
	S-042 - Non-Metastatik Mide Kanserinde Tümör Lokalizasyonunun Klinikopatolojik Faktörler Ve Sağkalımla İlişkisi	***Kaptan GÜLBEN***
	S-043 - Özofagus Kanserinde Minimal İnvaziv Özofajektomi:10 Olgu	***Engin HATİPOĞLU***
	S-044 - Subtotal Gastrektominin Nadir Komplikasyonu: Remnant Mide Kanseri	***Serkan KARAISLI***
	S-045 - Mide Kanseri Komplikasyonlarında Acil Gastrektomi Deneyimimiz	***Serkan KARAISLI***
	S-046 - Özefagus Kanserinde Torako-Laparoskopik Özefajektomi	***Ertuğrul Gazi ALKURT***
	S-047 - İkinci Basamak Hastanede Cerrahi Onkolog Olmak; Yozgat Şehir Hastanesi Deneyimi	***Hüseyin BAKIR***

07:00-08:15	SÖZLÜ SUNU OTURUMU - 10	Prof.Dr. Salim Demirci Salonu
	Oturum Başkanları: İsmail Cem ERAY, Bülent AKSEL	
	S-048 - Laparoskopik Mide Cerrahisinde Kliniğimizin Tutumu: Herkese Mi? Seçilmişlere Mi?	***Sezer BULUT***
	S-049 - Mide Kanseri Hastalarında Neoadjuvan Tedavi Öncesi Evreleme Laparoskopisi	***Göktürk GÜRSOY***
	S-050 - CKanser Ameliyatı Yapılan Hastalarda Preoperatif Nötrofil-Lenfosit Oranı, Delta Nötrofil İndeks Ve Çekirdekli Kırmızı Kan Hücrelerinin Hastalık Evresi Ve Kısa Dönem Sonuçlarla İlişkisi	***Gözde ERTUNÇ AÇIKGÖZ***
	S-051 - Palyatif Bakım Desteği Alan Terminal Dönem Mide Malign Neoplazmlı Hastaların Retrospektif Olarak Değerlendirilmesi	***Mustafa TERCAN***
	S-052 - Palyatif Bakım Desteği Alan Terminal Dönem Mide Malign Neoplazmlı Hastaların Retrospektif Olarak Değerlendirilmesi	***Mustafa TERCAN***
	S-053 - Diffuz Tip Mide Kanserinde Cerrahi Sonrası Sonuçlar: Olgu Serisi	***Feyza AŞIKUZUNOĞLU***
	S-054 - Olgu Sunumu: Laparoskopik Total Gastrektomide Overlap Metodu İle Osefagojejunostomi Tekniği	***Ali Zeynel ABİDİN BALKAN***
	S-055 - Mide Kanserinde Possum Skorlama Sisteminin Mortalite Ve Morbiditeyi Öngörmede Kullanılabilirliği	***İlhan DURSUN***

07:30-08:30	UZMANINA DANIŞ TOPLANTISI-3 (KAHVALTI EŞLİĞİNDE)	Kırlangıç-1 Salonu
Masa-1	Karaciğer transplantasyonu, nasıl Tx eğitimi alabilirim?	***Sezai YILMAZ Bülent ÜNAL***
Masa-2	Özefajektomi, step step cerrahi teknikler	***Salim DEMİRCİ Kadri ÇOLAKOĞLU***

07:30-08:30	UZMANINA DANIŞ TOPLANTISI-4 (KAHVALTI EŞLİĞİNDE)	Kırlangıç-3 Salonu
Masa-1	Laparoskopik/ robotik TME step step cerrrahi teknik	***Dursun BUĞRA Ahmet RENCÜZOĞULLARI***
Masa-2	29 yaşında MKC/RT sonrası kötü kozmezis yönetimi	***Yavuz Atakan SEZER Mustafa EMİROĞLU Kemal ATAHAN Ayşe ALTINOK***

08:15-08:30	**KAHVE ARASI & FİRMA ZİYARETLERİ**	

08:30-10:00	PANEL - 13 : ÜST GİS	Prof.Dr. Abdulmuttalip Ünal Salonu
	Oturum Başkanları: Salim DEMİRCİ, Metin ERTEM	
	Özefagus tümörleri, rehberler eşliğinde moleküler/patolojik/anatomik tanımlar, sınıflama,nasıl evreleyelim? Evreleme de son durum..	***Atıl ÇAKMAK***
	Kara kutuyu açalım; Kardiyoözefageal bileşke tümörleri	***Akın Fırat KOCAAY***
	Bileşke tümörleri onkolojik yönetim	***Mustafa KARACA***
	Kumaş sorunu... hangi durumda, en iyisi ne? Felaket senaryosu perop hazırlıksız yakalandım, ne yapmalıyım?	***Süleyman ÇETİNKÜNAR***
	Cerrahi teknik; preconditioning yapalım mı? Conduit genişliği? Piloroplasti? Anastomoz hangi teknik?	***Orçun YALAV***
	Tartışma	

08:30-10:00	PANEL - 14 : MEME KANSERİNDE MERAK EDİLENLER...	Prof.Dr. Emin Uğur Erkoçak Salonu
	Oturum Başkanları: Bahadır GÜLLÜOĞLU, Erdoğan SÖZÜER	
	Herediter kanser paneli kime ve nasıl?	***Hüseyin Özgür AYTAÇ***
	BRCA Mutasyonlu hasta yönetimi	***Mehmet Ali GÜLÇELİK***
	Çoklu gen testlerinin önemi nedir?	***Sancar BAYAR***
	Erken evre meme kanserinde HER-2 Pozitif hastaya yaklaşım nasıl olmalıdır?	***Sibel Özkan GÜRDAL***
	Gebelikte meme kanseri yönetimi?	***Suat KUTUN***
	Tartışma	

08:30-10:00	PANEL - 15 : SB/ALT GİS	Prof.Dr. Salim Demirci Salonu
	Oturum Başkanları: Ahmet RENCÜZOĞULLARI, Cihangir AKYOL	
	Olgu Sunumu 1	***Uğur TOPAL***
	Olgu Sunumu 2	***Emir ÇAPKINOĞLU***
	Olgu Sunumu 3	***Mehmet Onur GÜL***
	TARTIŞMACILAR ***Tahsin ÇOLAK - Feza KARAKAYALI - Ersin ÖZTÜRK - Tahsin DALGIÇ*** ***Ali Murat TATLI - Ayşe ALTINOK - Bülent ÇEKİÇ - Armağan GÜNAL***	
10:00-10:15	**KAHVE ARASI & FİRMA ZİYARETLERİ**	

10:15-11:45	PANEL - 16: ÜST GİS	Prof.Dr. Abdulmuttalip Ünal Salonu
	Oturum Başkanları: Sinan ERSİN, Fikret EZBERCİ	
	Özefagus SCC, Neo adjuvan & definitif KRT? Tam yanıt var, ameliyat şart mı?	***Taylan Özgür SEZER***
	2 Field dissection & 3 Field dissection for esophageal Squamous cell cancer	***Suzanne S. GISBERTZ***
	Hangi hastaya hangi teknik? Transhiatal kime? Ivor Levis kime? Mc keawon kime?	***Özgür FIRAT***
	Posoperatif sorunlar; kaçak, darlık, reflü, dumping, atoni, kusma sorunları...	***Aziz SÜMER***
	Özefagus kanser cerrahisinde minimal invaziv cerrahi, gelecek robotların mı olacak?	***Erdal Birol BOSTANCI***
	Tartışma	

10:15-11:45	**PANEL - 17 : DİFERANSİYE TİROİD KANSERİNDE TEDAVİ**	**Prof.Dr. Emin Uğur Erkoçak Salonu**
	Oturum Başkanları: Gürhan SAKMAN, Recep ÇETİN	
	Diferansiye tiroid kanserinde hangi tedavi? Nereye kadar?	***Gökhan İÇÖZ***
	Tartışma	
	PANEL	
	Oturum Başkanı: Mehmet HACİYANLI	
	PANELİSTLER ***Serkan TEKSÖZ - Gökhan İÇÖZ - Bülent ÇEKİÇ - Evrim SÜRER BUDAK*** ***Mustafa AYDEMİR - Arsenal SEZGİN ALİKANOĞLU***	
	Tartışma	
10:15-11:45	**PANEL - 18: NASIL YAPIYORUM ? (ALT GİS)**	**Prof.Dr. Salim Demirci Salonu**
	Oturum Başkanları: Emre BALIK, İlker SÜCÜLLÜ	
	VİDEO 1 : Erken kolon tümörü, preop işaretleme	***Akay EDİZSOY***
	VİDEO 2 : Robotik düşük anterior rezeksiyon	***Cem Emir GÜLDOĞAN***
	VİDEO 3 : Laparoskopik rektum Ca	***Osman BANDIRALI***
	VİDEO 4 : Laparoskopik sağ hemikolektomi	***Mesut YUR***
	VİDEO 5 : Matrius flep, Rektovaginal fistül	***Haydar ÖCAL***
	VİDEO 6 : Laparoskopik sol hemikolektomi	***Remzi KURT***
	VİDEO 7 : Laparoskopik APR	***Burak YAVUZ***
	VİDEO 8 : Laparoskopik total proktokolektomi	***İshak AYDIN***
	ALT GİS SÖZLÜ SUNULARI ÖDÜL TÖRENİ	
11:45-12:00	**KAHVE ARASI & FİRMA ZİYARETLERİ**	
12:00-12:30	**UYDU SEMPOZYUM - 4**	**Prof.Dr. Abdulmuttalip Ünal Salonu**
OnkoFit	***Oturum Başkanı: Cem Kaan PARSAK***	
	Kanser beslenmesinde yeni çözümler, Onkofit...	***Aziz SÜMER*** ***Recep AKTİMUR***
12:30-13:30	**ÖĞLE YEMEĞİ**	
13:30-15:00	**PANEL - 19: ALT GİS**	**Prof.Dr. Abdulmuttalip Ünal Salonu**
	Oturum Başkanları: Ayhan KUZU, Ali Ekrem ÜNAL	
	Rektum kanseri tanı, tedavi ve takibinde güncel kılavuzlar ne diyor?	***Özgen IŞIK***
	Neoadjuvan tedavide modifikasyonlar neyi amaçlıyor?	***Ahmet RENCÜZOĞULLARI***
	Distal tümörlerde izle/gör ne derece gerçekçi?	***Dursun BUĞRA***
	CRM (-), LN (+) hastada önce cerrahi mi, neoadjuvan tedavi mi?	***Emre BALIK***
	Neoadjuvan tedaviye yanıtsız rektum kanserinde yaklaşım	***Bilgi BACA***
	Tartışma	

13:30-15:00	PANEL - 20: SAFRA KESESİ VE SAFRA YOLLARI	Prof.Dr. Emin Uğur Erkoçak Salonu
	Oturum Başkanları: Ahmet Serdar KARACA, Ömer Faruk ÖZKAN	
	Safra kesesi kanserinde tedavi stratejileri	***Ahmet Gökhan SARITAŞ***
	Hiler kolanjiokarsinom tiplendirme, evreleme ve tanı yöntemleri	***Murat ULAŞ***
	Hiler kolanjiokarsinomun tedavisinde güncel yaklaşım	***Abdullah ÜLKÜ***
	Nüks safra yolu tümörlerinde cerrahi şansı yok mu?	***Gökhan AKKURT***
	Safra kesesi ve yolları tümörlerinde laparoskopi/robot hayal mi?	***Erol PİŞKİN***
	Tartışma	

13:30-15:00	PANEL - 21 : SB/ÜST GİS	Prof.Dr. Salim Demirci Salonu
	Oturum Başkanları: Özgür FIRAT, Orçun YALAV	
	Olgu Sunumu 1	***Osman ERDOĞAN***
	Olgu Sunumu 2	***Ayşe Gizem ÜNAL***
	Olgu Sunumu 3	***Serdar GÜMÜŞ***
	TARTIŞMACILAR ***M. Mahir ÖZMEN - Ali GÜNER - Bahri ÇAKABAY*** ***Mustafa KARACA - Ayşe ALTINOK - Bülent ÇEKİÇ - Armağan GÜNAL***	
15:00-15:30	**KAHVE ARASI & FİRMA ZİYARETLERİ**	

15:30-16:00	UYDU SEMPOZYUM - 5	Prof.Dr. Abdulmuttalip Ünal Salonu
Nestlé HealthScience	***Oturum Başkanı: Cem Kaan PARSAK***	
	Kanserde beslenme ihtiyaçları	***Ahmet RENCÜZOĞULLARI***
16:00-16:15	**KAHVE ARASI & FİRMA ZİYARETLERİ**	

16:15-16:45	UYDU SEMPOZYUM - 6	Prof.Dr. Abdulmuttalip Ünal Salonu
FRESENIUS KABI caring for life	***Oturum Başkanı: Cem Kaan PARSAK***	
	Cerrahi onkoloji hastalarının nütrisyon tedavisinde yüksek protein ve Omega3	***Akın Fırat KOCAAY*** ***İsmail Cem ERAY***
16:45-17:00	**KAHVE ARASI & FİRMA ZİYARETLERİ**	

17:00-18:30	PANEL - 22 : ALT GİS	Prof.Dr. Abdulmuttalip Ünal Salonu
	Oturum Başkanları: Dursun BUĞRA, Ersin ÖZTÜRK	
	Distal rektum kanserinde, laparoskopik vs robotik vs TaTME	***Cihangir AKYOL***
	Cerrahi teknik: yüksek ligasyon vs alçak ligasyon, splenik fleksura mobilizasyonu rutin mi, eksralevator APR vs konvansiyonel APR	***İlker SÜCÜLLÜ***
	Lateral pelvik LN disseksiyon endikasyonları	***Ayhan KUZU***
	3 soru 3 cevap: İleostomiyi en erken ne zaman kapayalım? Hartman's prosedürü kapamada hangi teknik? Yapay sfinkterli stoma, hayal mi?	***Feza KARAKAYALI***
	Rektum kanserinde fonksiyonel sonuçlarını nasıl iyileştirebiliriz?	***Erman AYTAÇ***
	Tartışma	

17:00-18:30	PANEL - 23 : HPB / PANKREAS	Prof.Dr. Emin Uğur Erkoçak Salonu
	Oturum Başkanları: Bülent ÜNAL, Yusuf B. ÖZOĞUL	
	Cerrah Bakışı ile terapötik işlemler, ERCP ve ötesi	***Hasan BEKTAŞ***
	Pankreasın kistik tümörlerinde ne zaman izlem ? Ne zaman ve nasıl cerrahi?	***Yiğit M. ÖZGÜN***
	Pankreasın nonfonksiyone nöroendokrin tümörlerinde ne zaman izlem ? Ne zaman ve hangi cerrahi?	***Yusuf B. ÖZOĞUL***
	Pankreas tümörlerinde minimal invaziv cerrahide son durum	***Cüneyt KAYAALP***
	Pankreas cerrahisi sonrası komplikasyonların önlenmesi ve yönetimi	***Ömer Faruk ÖZKAN***
	Tartışma	

17:00-18:30	PANEL - 24 : NASIL YAPIYORUM ? (ÜST GİS)	Prof.Dr. Salim Demirci Salonu
	Oturum Başkanları: Ali UZUNKÖY, Fatih Mehmet AVŞAR	
	VİDEO 1 : Robotik total gastrektomi	***Münevver MORAN***
	VİDEO 2 : Laparoskopik D2 diseksiyon	***Seda BAŞTÜRK***
	VİDEO 3 : Laparo/torakoskopik özafajektomi	***Nidal İFLAZOĞLU***
	VİDEO 4 : Laparoskopik subtotal gastrektomi	***Mesut YUR***
	VİDEO 5 : Laparoskopik total gastrektomi D2 disseksiyon	***Cüneyt AKYÜZ***
	VİDEO 6 : Laparoskopik özafajektomi	***Azmi LALE***
	VİDEO 7 : Laparoskopik gastrektomi, Natural orifis	***Ogün ERŞEN***
	VİDEO 8 : Laparo/torakoskopik özafajektomi	***Orçun YALAV***
	ÜST GİS SÖZLÜ SUNULARI ÖDÜL TÖRENİ	

18:30-19:30	SEÇİLMİŞ SÖZLÜ BİLDİRİLER OTURUMU	Prof.Dr. Abdulmuttalip Ünal Salonu
	Oturum Başkanları: Bahri ÇAKABAY, Ebru ESEN	

21.00	KAPANIŞ PARTİSİ - 90'lar Kafası, Nihat Sırdar	Kırlangıç Salonu

27 ŞUBAT 2022 - PAZAR

07:30-08:30	UZMANINA DANIŞ TOPLANTISI-5 (KAHVALTI EŞLİĞİNDE)	Kırlangıç-1 Salonu
Masa-1	Karaciğer rezeksiyonu, step step cerrahi teknik	*Cüneyt KAYAALP* *Abdullah ÜLKÜ*
Masa-2	ESD, EMR ve diğer endoskopik girişimler	*Tahsin DALGIÇ* *Özgen IŞIK*

07:30-08:30	UZMANINA DANIŞ TOPLANTISI-6 (KAHVALTI EŞLİĞİNDE)	Kırlangıç-3 Salonu
Masa-1	25 yaşında kansersiz FAP hasta ve ailenin tedavi planı	*Nuri OKKABAZ* *Mehmet Ali KOÇ*
Masa-2	4 cm insidentaloma, Eyvah?	*Mehmet HACİYANLI* *Kubilay DALCI* *Ali Uğur EMRE*

07:30-08:30	PANEL - 25 : NASIL YAPIYORUM ? (GENEL)	Kırlangıç-2 Salonu
	Oturum Başkanları: Kaptan GÜLBEN, Alper SÖZÜTEK	
	VİDEO 1 : İlioinguinal diseksiyon	*Seda BAŞTÜRK*
	VİDEO 2 : Robotik sağ hemikolektomi	*Server Sezgin ULUDAĞ*
	VİDEO 3 : Retrosternal rekonstrüksiyon	*Ogün ERŞEN*
	VİDEO 4 : Hepatektomi	*Kuntay KAPLAN*
	VİDEO 5 : Boyun diseksiyonu	*Meriç EMRE BOSTANCI*
	VİDEO 6 : Laparoskopik aşağı anterior rezeksiyon	*Uğur TOPAL*

08:30-10:00	PANEL - 26 : ÜST GİS	Prof.Dr. Abdulmuttalip Ünal Salonu
	Oturum Başkanları: M. Mahir ÖZMEN, Ayhan Bülent ERKEK	
	Mide kanserinde rehberler eşliğinde moleküler/patolojik sınıflama, tanımlar, nasıl evreleyelim? Evreleme de son durum.	*Enver İLHAN*
	Üst gis tümörlerinde endoskopik tedavi yöntemleri	*Hasan BEKTAŞ*
	Mide kanserinde neoadjuvan tedavi için yeterli kanıt var mı? Total neoadjuvan tedavinin yeri nedir, Tam yanıt var kime cerrahi yapmayalım?	*Ali GÜNER*
	D2 diseksiyon nedir? Standart mı? Batı ve Doğu aynı mı? D1 ve D3 kime, ne zaman?	*Akın Fırat KOCAAY*
	Cerrahi teknik detaylar; Total-subtotal-proksimal kime? Bursektomi/ omentektomi son durum? Splenektomi kime? Duedenum ve özefagus cerrahi sınır uzunlukları?	*Salim DEMİRCİ*
	Tartışma	

08:30-10:00	**PANEL - 27 : PERİTONEAL KARSİNOMATOZİS VE HİPEK**	**Prof.Dr. Emin Uğur Erkoçak Salonu**
	Oturum Başkanları: Selman SÖKMEN, Ali Ekrem ÜNAL	
	Peritoneal karsinomatozis ve sitoredüksiyon; Tanım, evreleme ve teknik detaylar...	***Kürşat KARADAYI***
	Hipek ve felsefesi, zor sorular; Süre?, Sıcaklık?, Basınç?, Uygulama ve cihaz farkları, Anastomoza zararlı mı?, Kanatır mı?	***Özgül DÜZGÜN***
	Tek başına sitoredüksiyon mu? Sitoredüksiyon + Hipek mi?	***Metin ERCAN***
	Hipek'de kullanılabilecek Kemoterapi ajanları ve ajan seçimi, Perioperatif sistemik destek gerekli mi?	***Nidal İFLAZOĞLU***
	Epik, Pipak, Banc, İntraperitoneal immünoterapi ve ötesi	***Ali DURAN***
	Tartışma	
08:30-10:00	**PANEL - 28 : NADİR TÜMÖRLER**	**Prof.Dr. Salim Demirci Salonu**
	Oturum Başkanları: Ali UZUNKÖY, Adam USLU	
	GİST	***Murat GÜNER***
	Non-metastatik gastrik NET	***Bahri ÇAKABAY***
	P-NET, GİS-NET ve Metastazları	***Emir ÇAPKINOĞLU***
	Malign melanom	***Erol EROĞLU***
	Sarkomlar	***Salim İlksen BAŞÇEKEN***
	Tartışma	
10:00-10:15	**KAHVE ARASI & FİRMA ZİYARETLERİ**	
10:15-10:45	**UYDU SEMPOZYUM - 7**	**Prof.Dr. Abdulmuttalip Ünal Salonu**
İNEVİ MEDİKAL	***Oturum Başkanı: Tahir GÜRLER***	
	Elektrokemoterapi	***Canfeza SEZGİN*** ***Burçak KARACA***
10:45-11:00	**KAHVE ARASI & FİRMA ZİYARETLERİ**	
11:00-12:30	**PANEL - 29 : ÜST GİS**	**Prof.Dr. Abdulmuttalip Ünal Salonu**
	Oturum Başkanları: M. Mahir ÖZMEN, Enver İLHAN	
	Mide kanserinde diagnostik laparoskopi ne zaman? Sitoloji pozitif, yeni tanı, ne yapalım? Sitoloji pozitif, neoadj sonrası-proflaktik hipek?	***Server Sezgin ULUDAĞ***
	Mide kanserinde minimal invaziv cerrahi: Onkolojik değerlendirme ve gelecek	***Ali GÜNER***
	Pankreastan bağımsızlığını alsın artık: Duodenum tümörleri	***Taylan Özgür SEZER***
	Karaciğer metastazı herşeyin sonu mu? Kime cerrahi? Kime ablatif işlemler?	***Kadri ÇOLAKOĞLU***
	Cerrahi sonrası onkolojik yönetim; Adjuvan KT, Radyoterapi, İmmünoterapi, Genetik irdeleme ve hedefe yönelik tedaviler...	***Murat KOÇER***
	Tartışma	

11:00-12:30	**PANEL - 30 : ORGANOSPESİFİK HİPEK**	**Prof.Dr. Emin Uğur Erkoçak Salonu**
	Oturum Başkanları: Selman SÖKMEN, Kürşat KARADAYI	
	Koleraktal kanserde CRS+ HİPEK	***Selman SÖKMEN***
	Primer peritoneal karsinomatozis ve over ca'da CRS+HİPEK	***Kürşat KARADAYI***
	Malign mezotelyoma ve Pseudomxyoma peritonei'de CRS+HİPEK	***Ali Ekrem ÜNAL***
	Mide adonekanser ve GİST'de CRS+HİPEK	***Atıl ÇAKMAK***
	Nadir Tümörlerde CRS+HİPEK HPB, Meme ve diğerleri	***Bülent AKSEL***
	Tartışma	

11:00-12:30	**PANEL - 31 : GÜNÜN SONUNDA KANSER...**	**Prof.Dr. Salim Demirci Salonu**
	Oturum Başkanları: Erhan AYGEN, Soykan ARIKAN	
	Tümör markerleri nedir? Ne kadar önemli?	***Ayşe Gizem ÜNAL***
	Organ organ kanserojenler	***Serdar GÜMÜŞ***
	Kanser cerrahisinde yurt dışı olanakları, fırsatlar ve öneriler	***Zafer TEKE***
	Kanser tedavisinde güncel klavuzlar ve rehberler neler?	***Aziz SÜMER***
	Onkolojik cerrahi konseyi nasıl olmalı? Her hastada konsey şart mı?	***Soykan ARIKAN***
	Cerrahi Onkoloji alanında bilimsel çalışma planlaması ve makale yazma stratejileri	***Uğur TOPAL***

12:30-13:00	**KAPANIŞ OTURUMU**	**Prof.Dr. Abdulmuttalip Ünal Salonu**

12:30-13:00	**AKILCI İLAÇ SUNUMU**	**Prof.Dr. Emin Uğur Erkoçak Salonu**
	Atılgan Tolga AKÇAM	

6 ulusal
CERRAHİ ONKOLOJİ
KONGRESİ

24 - 27 Şubat 2022 I Gloria Golf Resort – ANTALYA

BİLDİRİ ÖZETLERİ
(Sözlü Sunular)

Yayın No: S-001

Kolorektal Bölgenin Nadir Rastlanılan Tümörlerinin Klinikopatolojik Olarak Karşılaştırılması

Erdoğan Mütevelli Sözüer[1], Muhammet Akyüz[2], Mahmut Onur Kültüroğlu[1], Uğur Topal[3], Fatih Dal[2], Tutkun Talih[2], Kemal Deniz[4], Hızır Yakup Akyıldız[1]

[1]Erciyes Üniversitesi Tıp Fakültesi Genel Cerrahi Ana Bilim Dalı Cerrahi Onkoloji Bilim Dalı, Kayseri
[2]Erciyes Üniversitesi Tıp Fakültesi Genel Cerrahi Ana Bilim Dalı, Kayseri
[3]Başakşehir Çam Ve Sakura Şehir Hastanesi Genel Cerrahi Kliniği, İstanbul
[4]Erciyes Üniversitesi Tıp Fakültesi Patoloji Ana Bilim Dalı, Kayseri

GİRİŞ / AMAÇ: Kolorektal kanser (CRC), dünyada kanser ölümlerinin üçüncü önde gelen nedenidir ve gelişmekte olan ülkelerde görülme sıklığı artmaktadır. Kolorektal neoplazilerin çoğu adenokarsinomlardır, ancak diğer histolojik hücre dizilerinden olan küçük bir tümör yüzdesi vardır. Bu çalışmada nadir rastlanılan histolojik tiplerin klinikopatolojik özelliklerini belirlemeyi ve birbirleriyle karşılaştırmalı bir şekilde sunmayı amaçladık

GEREÇ ve YÖNTEM: 2010-2020 yılları arasında genel cerrahi kliniğinde kolorektal kanser nedeniyle cerrahi tedavi uygulanan 1100 hasta incelendi. Hastalar Diffüz büyük b hücreli lenfoma (DLBCL) (grup 1), Malign melanom (grup2), Medüller karsinom (grup3), Nöroendokrin tümör (grup 4) olacak şekilde gruplandırılarak çalışmaya dahil edildi. Gruplarda hastaların klinikopatolojik verileri ,sağ kalım süreleri ve güncel klinik durumları karşılaştırıldı

BULGULAR: Çalışmamıza 20 hasta dahil edildi. Grup1 5, Grup 2 4, Grup 3 3 ve Grup 4 8 hastadan oluşuyordu. Ortalama yaş 4 grupta da 50'nin üstünde olup gruplar arasında fark yoktu (p:0,966). Grup 1 de acil başvuru oranı (%60) daha yüksek oranda idi (p:0,004). Malign melanomlu hastalarda abdominoperineal rezeksiyon daha sıktı (%75, p: 0,007). Tümör çapı gruplarda ortalama(cm) (8 vs 6,5 vs 5,4 vs 3,75 p:0,073), diseke edilen lenf nodu sayısı (13 vs 14,5 vs 19 vs 19 p:0,373), metastatik lenf nodu sayısı (0 vs 1,5 vs 0 vs 0,5 p:0,188)'idi. Grup 1 de bir hastada tümör perfore idi. Malign melanoma grubunda sağ kalım belirgin kısaydı, en uzun sağ kalım nöroendokrin tümör grubunda idi (15.625 vs 8.5 vs 20 vs 40.857 p:0,001)

TARTIŞMA / SONUÇ: Nadir görülen kolorektal tümörleri karşılaştırdığımız bu çalışmada diffüz büyük b hücreli lenfoma tipinin tümör markerlarının düşük olduğu saptandı. Malign melanomanın daha çok anal kanalda yerleşmiş olduğunu sağ kalımının daha kötü olduğunu saptadık. Klinik ortamda nadiren kolorektal ve anal kanser histolojik tipleri ortaya çıkar. Bu kanserlerin nadir görülmesi ve klinisyenler arasındaki aşinalık olmaması genellikle tanıda gecikmeye neden olur. Nadir bir histolojik tip bulunursa, hastaya en iyi sonucu sunmak için multidisipliner bir yaklaşım gerekir.

Anahtar Kelimeler: Kolon kanseri, Rektum kanseri, Malign lezyonlar, Histopatoloji, Nadir görülen subtipler

Yayın No: S-003

İntestinal İskemi Ve Reperfüzyon Modelinde Hipotermik (21 C) Ve İzotermik (37 C) Peritoneal Lavajın Akciğer Hasarı Üzerine Olan Etkileri

Gökhan Avşar[1], Ömer Rıdvan Tarhan[2], Bekir Sarıcık[3], Şirin Başpınar[4]

[1]*Ankara Üniversitesi Tıp Fakültesi Cebeci Hastanesi, Cerrahi Onkoloji B.D. , Ankara*
[2]*Süleyman Demirel Üniversitesi Tıp Fakültesi Hastanesi, Genel Cerrahi A.B.D., Isparta*
[3]*Medical Park Hastanesi, Genel Cerrahi, Elazığ*
[4]*Süleyman Demirel Üniversitesi Tıp Fakültesi Hastanesi, Patoloji A.B.D. , Isparta*

GİRİŞ / AMAÇ: İskemi, dokuya oksijen ve besin maddelerinin taşınmasının engellenmesi ile ortaya çıkan bir tablodur. Temel olarak iskemi sonrası reperfüze edilen organda hücresel bütünlüğün bozulması sonucu ödem ve organ fonksiyon bozukluğu ile karakterize inflamatuar ve metabolik bir hasar başlar. Aktive olan inflamatuar sistem ve mediatöler etkisi ile başta akciğer olmak üzere birçok uzak organda hasar oluşturabilir. IL-1 (İnterlökin 1), IL-6 (İnterlökin 6) ve Tümör nekrozis faktör alfa (TNF-α) gibi mediatörler, sistemik inflamatuar yanıtın oluşmasında önemli sitokinlerdir. İntestinal iskemi reperfüzyon (İİR) modeli oluşturarak hipotermik (21 C) ve izotermik (37 C) peritoneal lavajın akciğer hasarı üzerine olan etkileri araştırıldı.

GEREÇ ve YÖNTEM: Çalışmamızda intestinal iskemi reperfüzyon rat modeli kullanıldı. 72 adet erkek Wistar-Albino rat 4 gruba ayrıldı. Sham (n:12), kontrol (n:20), İİR + hipotermik lavaj (21 C) (n:20), İİR + izotermik lavaj (37 C) (n:20). Sham grubu haricindeki gruplarda 60 dakika süperior mezenterik arter (SMA) klempe edildi, ardından 120 dakika boyunca reperfüzyon sağlandı. Kontrol grubuna peritoneal lavaj yapılmadı. Reperfüzyon sırasında hipotermik gruba 21 C sıcaklığıda, izotermik gruba 37 C sıcaklığında 20 ml/dk hızında 5 dakika boyunca %0,9 luk izotonik NaCl solusyonu ile peritoneal lavaj uygulandı. Akciğer hasarına etkisini incelemek üzere akciğer dokusu histopatolojik olarak incelendi. Kanda TNF- α, IL-6 ve IL-10 düzeylerinin ölçümleri yapıldı.

BULGULAR: Gruplar Mann-Whitney U testi ile karşılaştırıldı. İİR sırasında uygulanan periton lavajının, histopatolojik incelemelerde akciğer hasarını azalttığı ve biyokimyasal incelemelerde TNF-α ile IL-6 sevilerini düşürdüğü görülmüştür (kontrol & soğuk ve sıcak PL sırasıyla, $p=0,011$, $p<0,001$). Histopatolojik olarak sıcak lavaj, soğuk lavaja göre daha etkilir ($p=0,046$).

TARTIŞMA / SONUÇ: İR hasarı gelişme riski olan hastalarda yapılan diyagnostik (örn. travma) ya da terapötik (örn. perop pankreatit) periton lavajlarının ısıtılarak yapılmasının (izotermik, 37 C) akciğer hasarı üzerine koruyucu etkileri olabileceği görülmüştür.

Anahtar Kelimeler: İntestinal iskemi reperfüzyon, akciğer hasarı, izotermik, hipotermik, periton lavajı

Yayın No: S-004

Akut Mezenter İskemili Hastalarda Prognozu Belirlemede Preoperatif L-Laktat Düzeyinin Etkisi Ve L-Laktat Düzeyi "Cut-Off" Değerinin Araştırılması

Rıza Deryol[1], Duray Şeker[2], Gaye Ebru Şeker[2], Şener Balas[2]

[1]*Ankara Üniversitesi Tıp Fakültesi Cebeci Hastanesi, Cerrahi Onkoloji B.D. , Ankara*
[2]*Sağlık Bilimleri Üniversitesi Ankara Dışkapı Yıldırım Beyazıt Eğitim Ve Araştırma Hastanesi, Genel Cerrahi A.B.D. , Ankara*

GİRİŞ / AMAÇ:Akut mezenter iskemi (AMİ), ani başlayan ince barsak hipoperfüzyonunu tanımlar. AMİ, hastalarda sepsis, barsak infarktı ve ölüm gibi katastrofik klinik sonuçlar oluşturabildiğinden hızlı tanısı çok önemlidir. Çalışmada akut mezenter iskemi (AMİ) hastalığının erken tanısında ve prognozun belirlenmesinde L-laktat düzey değişikliğini ve tanısal bir L-laktat düzeyinin "cut-off" (kesim noktası) değeri belirlenmesi araştırılmıştır. Erken tanı ile mortaliteyi önlemek amaçlanmıştır.

GEREÇ ve YÖNTEM: Bu çalışmada, Dışkapı Yıldırım Beyazıt Eğitim ve Araştırma Hastanesi Genel Cerrahi Kliniğinde, 2010–2015 yılları arasında akut mezenter iskemi ön tanısıyla opere edilmiş toplam 75 hasta, dosyaları üzerinden retrospektif yöntemle incelenmiştir.

BULGULAR: Çalışmamızda hastalarda laktat düzeyinin mortalite üzerine etkisi istatistiksel olarak anlamlı bulunmuştur (p=0.011). L-Laktat düzeyi, barsak rezeksiyon uzunluğu üç metre ve daha fazla olanları, üç metreden az olanlardan ayırmak için kullanılması uygun bulunmamıştır (p=0.316). Dolayısıyla laktat düzeyinin bir "cut-off" (kesim noktası) değeri hesaplanamamıştır.

TARTIŞMA / SONUÇ: Çalışmamızda AMİ'li hastalarda yüksek L-laktat düzeyinin mortaliteyi yükselttiği ve prognozu arttırdığı saptanmıştır. Dolayısıyla AMİ'de preoperatif yüksek laktat düzeyi, bir prognostik faktör olabileceği düşüldü. AMİ'li hastalarda erken dönemde Laktat düzeyinin tanı koyma gücü yetersiz olarak değerlendirilmiştir ve dolayısıyla tanısal L-laktat düzeyinin bir "cut-off" (kesim noktası) değeri hesaplanamamıştır. L-laktat düzeyinin bir "cut-off" değeri hesaplanabilmesi için daha büyük çalışmalara gereksinim vardır.

Anahtar Kelimeler: Akut mezenter iskemi, L-laktat, erken belirteç

Yayın No: S-005

Sağ Kolon Yerleşimli Tümörlerde Santral Vaskuler Ligasyon (Cvl) Ve Total Mezokolik Eksizyon (Cme): Açık Ve Laparoskopik Prosedürlerin Erken Dönem Klinik Ve Histopatolojik Sonuçlarının Karşılaştırılması

Azmi Lale[1], İlter Kırmızı[2], Veysel Karahan[1], Remzi Kurt[1], Erhan Aygen[1]

[1]*Fırat Üniversitesi Tıp Fakültesi Hastanesi, Cerrahi Onkoloji B.D.*
[2]*Aydın Devlet Hastanesi, Gastroenterolojik Cerrahi Kliniği*

GİRİŞ / AMAÇ: Sağ kolon kanserlerinde laparoskopik tam mezokolik eksizyona (L-CME) karşı açık tam mezokolik eksizyon (O-CME)'da postoperatif histopatolojik bulguların ve kısa dönem klinik sonuçlarının karşılaştırmalı değerlendirilmesi amaçlandı.

GEREÇ ve YÖNTEM: Toplam 36 hasta çalışmaya dahil edildi. Tüm hastalar L-CME (n=21) ve O-CME (n=15) olmak üzere iki ana gruba ayrıldı. Gruplar arasında demografik parametreler, intraoperatif bulgular, erken postoperatif sonuçlar ve histopatolojik bulgular karşılaştırıldı.

BULGULAR: Yaş, cinsiyet, VKİ, ASA skorları, komorbid hastalıklar, neoadjuvan tedavi hikayesi, CEA seviyeleri, tümör yerleşimleri L-CME ve O-CME gruplarında benzerdi. TNM evresi, ortalama proksimal ve distal cerrahi sınır mesafeleri ve ortalama disseke edilen lenf nodları sayısı (L-CME:27.9 ve O-CME:28.4, p=0.368) gruplar arasında benzerdi. Operasyon süresi (L-CME:171.9 vs. O-CME:164.7 dk, p=0.287), intraoperatif tahmini kan kaybı (L-CME:130 ve O-CME:143.3ml, p=0.508), hastanede kalış süresi (L-CME:8.6 ve O-CME:11.5 gün, p=0.936), intraoperatif komplikasyon oranları, postoperatif cerrahi dışı komplikasyon oranları (L-CME:%4.8 ve O-CME:20.0%, p=0.214) , postoperatif mortalite oranları (L-CME: %0.0 - O-CME: %13.3, p=0.085) ve tekrar ameliyat oranları (L-CME: %4.8 ve O-CME: %6.7, p=0.806) gruplar arasında da benzerdi. L-CME grubunda ilk gaz çıkarma zamanı daha kısaydı (L-CME:2.5'e karşı O-CME:2.9gün, p=0.038), postoperatif cerrahi komplikasyon oranı daha azdı (L-CME:%14.3'e karşı O-CME:%53.7, p=0.008), postoperatif 30 günlük genel komplikasyon oranları L-CME grubunda daha düşüktü (L-CME: %14.3 ve O-CME: %60.0, p=0.004) ve komplikasyon şiddeti L-CME grubunda daha azdı (p=0.016).

TARTIŞMA / SONUÇ: Sağ kolon kanserlerinde L-CME teknik olarak uygulanabilir ve güvenlir bir cerrahi tekniktir. Disseke edilen lenf nodları açısından O-CME'den daha aşağı bir prosedür değildir, ayrıca ameliyat sonrası daha hızlı iyileşme avantajı sağlamaktadır.

Sağ Kolon Kanserinde Complete Mezokolik Eksizyon ve Santral Vasküler Ligasyon

1. Superior mezenterik ven ve ileokolik damar demetinin çizimi. 2. SMV ve SMA'dan köken alan ileokolik arter ve ileokolik ven. 3. Nihai vasküler ligatürler 4. İntrakorporeal izoperistaltik yan yana ileo-transvers anastomoz. TC transvers kolon, IC ileokolik damarlar, SMV superior mezenterik ven, D duodenum, P pankreas, ICV ileokolik ven, ICA ileokolik arter.

Table 1. Comparison of patient characteristics

Table 1. Comparison of patient characteristics			
	O-CME (n = 15)	**L-CME (n = 21)**	***p***
Age (years)	68.9 ± 13.9	61.5 ± 11.0	0.138
Gender			
Female	6 (40.0)	15 (71.4)	0.059
Male	9 (60.0)	6 (28.6)	
BMI (kg/m^2)	28.3 ± 3.4	27.3 ± 3.9	0.268
ASA score			
II	5 (33.3)	12 (57.1)	0.158
III	10 (66.7)	9 (42.9)	
Presence of comorbidities			
None	3 (20.0)	10 (47.6)	0.194
1	5 (33.3)	6 (28.6)	
≥2	7 (46.7)	5 (23.8)	
Previous abdominal surgery	1 (6.7)	8 (38.1)	**0.032**
Neoadjuvant treatment	1 (6.7)	1 (4.8)	0.806
Preoperative CEA level	14.2 ± 21.0	5.8 ± 11.9	0.119

Tumor Location			
Caecum	6 (40.0)	7 (33.3)	
Ascending colon	6 (40.0)	5 (23.8)	0.353
Hepatic Flexure	3 (20.0)	6 (28.6)	
Transverse colon	0 (0.0)	3 (14.3)	
Extent of resection			
Right colectomy	12 (80.0)	7 (33.3)	**0.006**
Extended right colectomy	3 (20.0)	14 (66.7)	

Data presented as mean ± SD, min – max range or numbers (%)

Bold values indicate statistical significance p<0.05

BMI Body mass index, *ASA* American society of anesthesiologists, *O-CME* Open complete mesocolic excision, *L-CME* Laparoscopic complete mesocolic excision.

Table 2. Comparison of histopathological findings

Table 2. Comparison of histopathological findings

	O-CME (n = 15)	**L-CME (n = 21)**	***p***
Histological type			
Adenocarcinoma	14 (93.3)	14 (66.7)	0.058
Mucinous adenocarcinoma	1 (6.7)	7 (33.3)	
Tumor size (cm)	6.3 ± 3.3	5.8 ±2.1	0.949
Depth of tumor invasion			
pTis	0 (0.0)	1 (4.8)	
pT1	1 (6.7)	0 (0.0)	
pT2	0 (0.0)	1 (4.8)	0.396
pT3	11 (73.3)	18 (85.7)	
pT4a	2 (13.3)	1 (4.8)	
pT4b	1 (6.7)	0 (0.0)	
Lymph node involvement			0.198

pN0	3 (20.0)	11 (52.4)	
pN1a	4 (26.7)	6 (28.6)	
pN1b	4 (26.7)	3 (14.3)	
pN1c	2 (13.3)	0 (0.0)	
pN2a	1 (6.7)	1 (4.8)	
pN2b	1 (6.7)	0 (0.0)	
Metastasis			
M0	12 (80.0)	19 (90.5)	0.370
M1a	3 (20.0)	2 (9.5)	
pTNM stage*			
0	0 (0.0)	1 (4.8)	
I	1 (6.7)	1 (4.8)	0.538
II	2 (13.3)	7 (33.3)	
III	9 (60.0)	10 (47.6)	
IV	3 (20.0)	2 (9.5)	
Morphological differentiation			
Well	2 (13.3)	2 (9.5)	0.773
Moderate	9 (60.0)	15 (71.4)	
Poor	4 (26.7)	4 (19.0)	
Total retrieved lymph nodes	28.4 ± 9.1 (11 – 44)	27.9 ± 15.5 (10 – 64)	0.368
Metastatic retrieved lymph nodes	1.7 ± 2.1	0.9 ± 1.2	0.185
Proximal margin distance (cm)	13.2 ± 6.2	15.1 ± 8.9	0.653
Distal margin distance (cm)	13.5 ± 6.0	14.9 ± 7.9	0.898

Data presented as mean ± SD, min - max range or numbers (%)

*For pTNM stage the 8th edition of AJCC TNM staging system was used.

O-CME Open complete mesocolic excision, *L-CME* Laparoscopic complete mesocolic excision.

Table 3: Comparison of intraoperative findings and early-period clinical outcomes

Table 3: Comparison of intraoperative findings and early-period clinical outcomes			
	O-CME (n =15)	**L-CME (n =21)**	***p***
Duration of operation (min)	164.7 ± 33.9	171.9 ± 22.4	0.287
Estimated blood loss (ml)	143.3 ± 84.0	130 ± 93.5	0.508
First flatus (days)	2.9 ± 0.8	2.5 ± 0.7	**0.038**
Length of stay (days)	11.5 ± 9.8	8.6 ± 3.2	0.936
Intraoperative complications			
Vascular injury	2 (13.3)	2 (9.5)	0.454
Organ injury	0 (0.0)	2 (9.5)	
Total	2 (13.3)	4 (19)	
Postoperative Surgical complications			
None	7 (46.7)	18 (85.7)	
Anastomotic leakage	0 (0.0)	1 (4.8)	
Prolonged ileus	1 (6.7)	1 (4.8)	
Bleeding	0 (0.0)	0 (0.0)	**0.008**
Abscess	2 (13.3)	0 (0.0)	
Wound infection	2 (13.3)	1 (4.8)	
Evisceration	1 (6.7)	0 (0.0)	
Total	8 (53.7)	3 (14.3)	
Postoperative Non-surgical complications			
None	12 (80.0)	20 (95.2)	
Respiratory	1 (6.7)	1 (4.8)	0.214
Cardiovascular	2 (13.3)	0 (0.0)	
Total	3 (20.0)	1 (4.8)	

Overall postoperative complications (30 days)	9 (60.0)	4 (14.3)	**0.004**
Clavien – Dindo Score			
Minor (I – II)	5 (33.3)	2 (9.5)	**0.016**
Major (III – V)	4 (26.1)	1 (4.8)	
Mortality	2 (13.3)	0 (0.0)	0.085
Re-operation	1 (6.7)	1 (4.8)	0.806

Data presented as mean ± SD, min - max range or numbers (%)

Bold values indicate statistical significance $p<0.05$

O-CME Open complete mesocolic excision, *L-CME* Laparoscopic complete mesocolic excision.

Anahtar Kelimeler: Laparoscopic right hemicolectomy, complete mesocolic excision, central vascular ligation, D3 lymph node dissection, right colon cancer

Yayın No: S-006

İntraabdominal Yerleşimli Sarkomların Cerrahi Onkolojik Yönetimi: 47 Olgunun Analizi

Pırıltı Özcan[2], Murat Kalın[2], İlknur Turan[2], Özgül Düzgün[1], Ömer Faruk Özkan[1]

[1]*Sağlık Bilimleri Üniversitesi Ümraniye Eğitim Ve Araştırma Hastanesi Cerrahi Onkoloji Eğitim Kliniği*
[2]*Sağlık Bilimleri Üniversitesi Ümraniye Eğitim Ve Araştırma Hastanesi Genel Cerrahi Kliniği*

GİRİŞ / AMAÇ: Embriyonik mezodermden köken alan sarkomlar tüm kanserlerin yaklaşık %1 ini oluşturmaktadır. Tüm yaş gruplarında görülebilmektedir. En sık ekstremitelerde görülmelerine rağmen intraabdominal mezenkimal dokulardan da kaynaklanabilmektedirler. Genelde ağrısız büyüyen kitleler olarak ortaya çıkan ve tanı alan sarkomların sağ kalım açısından en önemli belirteci histolojik grade ve alt tipidir. Biz bu çalışmada son 24 ayda intraabdominal yerleşimli sarkom nedeni ile opere edilen hastaları mevcut literatür eşliğinde sunmayı amaçladık.

GEREÇ ve YÖNTEM: Ümraniye Eğitim ve Araştırma Hastanesi Genel Cerrahi Kliniğinde haziran 2016 -2021 yılları arasında intraabdominal yerleşimli sarkom nedeni ile opere edilen hastaların verileri prospektif olarak kaydedildi. Bu verilerden elde edilen hastaların yaş, cinsiyet, lezyon yerleşimi ve özelliği, ek organ rezeksiyonları, histopatolojik incelemesi, morbidite ve mortalite parametreleri açısından analizi yapıldı.

BULGULAR: İntraabdominal sarkom nedeni ile opere edilen 47 hasta çalışmaya dahil edildi. Hastaların yaş ortalaması 57,19(18-76) iken 30 (%63,8) hasta kadın ve 17 (%36,1) hasta erkek idi. Ondört (%29,7) hastada retroperitonda, 20(%42,5) hastada intraabdominal, 9(%19,1) hastada karsinomatoz ve 4(%8,5) hastada pelvik yerleşim özelliği göstermekteydi. Postoperatif dönemde 2(%4,2) hastada mortalite görülürken en sık görülen morbidite erken ileus ve yara yeri enfeksiyonudur. Eş zamanlı organ rezeksiyonları açısından 11 Hastada kolon rezeksiyonu, 11 hastada ince barsak rezeksiyonu, 7 hastada splenektomi, 5 hastada diyafram rezeksiyonu, 4 hastada kolesistektomi, 4 hastada KC rezeksiyonu, 4 hastada distal pankreatektomi, 2 hastada nefrektomi, 2 hastada salpingoooferektomi, 1 hastada sürrenalektomi, 5 hastada parsiyel gastrektomi yapılmıştır. Histopatolojik açıdan yapılan incelemede en sık undiferansiye pleomorfik sarkom tanısı görülüp daha az olarak leiyomiyosarkom, liposarkom, GIST, fibrosarkom, anjiosarkom, nörosarkom, ewing sarkomu olarak raporlanmıştır. 8 hastada sitoredüktif cerrahi yapılmışken, 6 hastaya ek olarak eşzamanlı hipec uygulaması yapılmıştır.

TARTIŞMA / SONUÇ: Tüm tümörlerin %1 ini oluşturan sarkomlar mevcut teknolojik gelişmelere rağmen yüksek nüks oranları ile halen ciddi problem olmaya devam etmektedir. ile gerek insidental gerekse semptom gelişmesi sonrasında saptanabilmektedir.Deneyimli tersiyer merkezlerce multidisipliner konseylerce tedavisinin planlanması tedavideki en önemli unsurdur.

Anahtar Kelimeler: sarkom, intraabdominal, nüks

Yayın No: S-007

Ekstraintestinal Gist; Olgu Sunumu

Cüneyt Akyüz[1], Barış Türker[1], Elçin Telli[2], Murat Ulaş[1]

[1]*Eskişehir Osmangazi Üniversitesi Tıp Fakültesi Genel Cerrahi ABD*
[2]*Eskişehir Osmangazi Üniversitesi Tıp Fakültesi Kadın Hastalıkları Ve Doğum ABD*

GİRİŞ / AMAÇ: Gastrointestinal stromal tümörler, gastrointestinal traktın en sık görülen mezenkimal tümörleridir.AJCC'nin kanser evreleme kılavuzuna göre; Mide (60%).İnce bağırsak (30%).Rektum (3%).Omentum, mezenter, retroperiton, pelvis (nadiren). GİST'ler interstisyel cajal hücrelerinden (ICC) ya da onların kök hücre benzeri prekürsörlerinden kaynaklanır.Tanıda en sık kullanılan immünohistokimyasal marker CD117 antijenidir. GİST'lerin yaklaşık %95'i CD117 (+) olmakla birlikte bu antijenin immünohistokimyası GİST için spesifik değildir. Gastrointestinal tübüler organların duvarları veya serozal yüzeyleri ile bağlantılı olmayan GİST'lere ekstraintestinal GİST denir ve çok nadir görülürler. EGİST'lerin çoğu omentum ve mezenterden kaynaklanır; ancak pankreas, hepatobiliyer ağaç, retroperiton, prostat, uterus ve vajina gibi diğer primer bölgeler bildirilmiştir.

OLGU: 68 yaş, kadın hasta; Karın ağrısı şikayeti ile başvuruyor.Yaklaşık 25 sene önce benign patolojiler nedeniyle TAH+BSO öyküsü mevcut. Abdomen BT: Vajen kafı düzeyinde mesane ile rektum arasında 50x53 mm boyutlarında, hafif heterojen hipodens nodüler oluşum mevcuttur. Kolonoskopi: Distal rektumda lümen içine doğru protrüde lezyon görüldü. Pelvik MR: Vajen kafı düzeyinde, mesane ile rektum arasında yaklaşık 48x49x45 mm boyutlarında, yuvarlak, oldukça düzgün sınırlı, heterojen iç yapıda solid kitle (serviks veya vajen kafı kaynaklı tümöral lezyon?). Pelvik tabanda, distal rektumun anteriorunda ve vajen arka duvarı yerleşimli, rektum duvarına invaze olmayan kitle total eksize edildi. Hastada postoperatif ek patolojik bulgu gözlenmedi. PATOLOJİ - Ekstaintestinal gastrointestinal stromal tümör, vajen cuff; eksizyonel biopsi.Tümör boyutu yaklaşık 5x3,5x3 cm. Mitoz : 2 adet/5 mm kare. Fokal odaklarda nekroz izlenmiştir.

ekstraintestinal gist

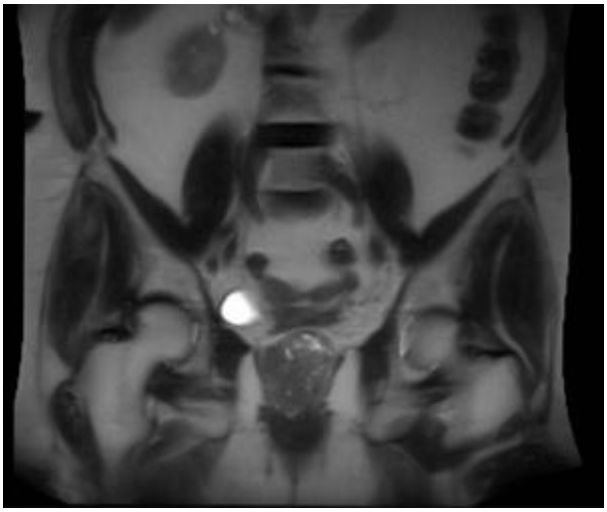

rektum ile vajen cuff arasında kitle

ekstraintestinal gist

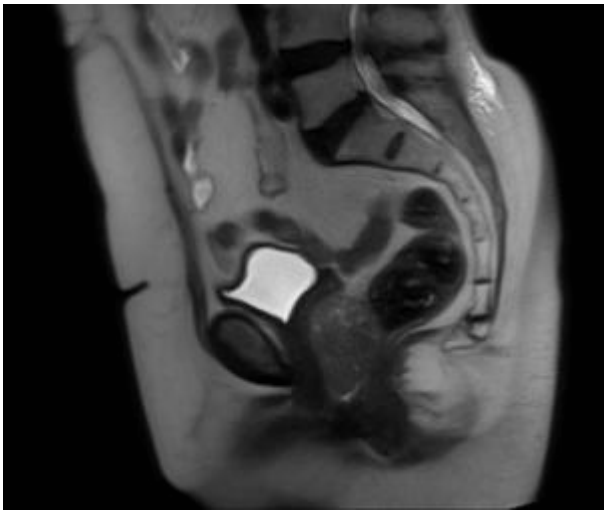

ekstraintestinal gist

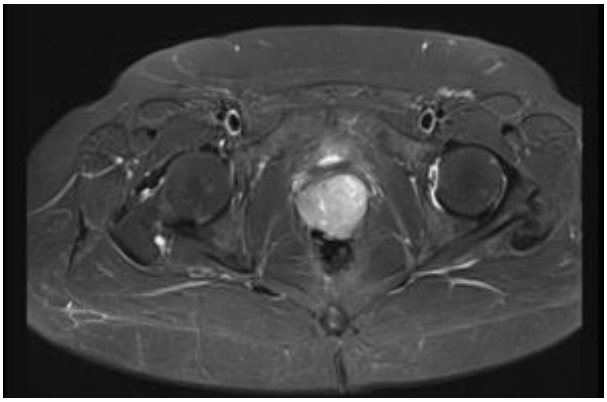

TARTIŞMA / SONUÇ: EGİST'ler, Gİ traktın dışında ortaya çıkar; histolojik görünüm ve immünofenotipik profilde GİST'lere benzerler.Tümörlerin boyutları 2,1 ile 32 cm arasında değişmektedir. GİST tedavisinde temel yöntem cerrahidir; intakt psödokapsül ve mikroskobik negatif cerrahi sınır olacak şekilde tümör enblock çıkarılmalıdır.Standart kemoterapi ve radyoterapi efektif değildir. Bir tirozin kinaz inhibitörü olan imatinib mesylate (Glivec), en çok kullanılan antineoplastik ajandır. Sunduğumuz olgudaki tümörün boyutu, nekrotik odakları olması ve mitotik indeksi göz önünde bulundurularak düşük riskli grupta olduğu düşünülmüştür. Hasta şu an medikal onkoloji takibinde ve Glivec tedavisine başlanmıştır.

Anahtar Kelimeler: ekstraintestinal gist, rektum-vajen, nadir olgu

Yayın No: S-008

Kolorektal Kanser Nedeniyle Uygulanan Ameliyatlar Sonrasında İlk Bir Yıl İçerisinde Görülen Mortalite Üzerine Etkili Faktörler

Oktay Gökçal[1], Üsküdar Berkay Çaralan[2], İlker Sücüllü[3]

[1]*Isparta Şehit Yunus Emre Devlet Hastanesi*
[2]*Batman Eğitim Ve Araştırma Hastanesi*
[3]*Medipol Üniversitesi Pendik Hastanesi*

GİRİŞ / AMAÇ: Bu çalışmada kolorektal kanser nedeniyle opere edilen hastaların demografik özellikleri ve postoperatif ilk 1 yıl içinde ölümleri etkileyen faktörleri araştırdık.

GEREÇ ve YÖNTEM: Gülhane Askeri Tıp Akademisi Haydarpaşa Eğitim Hastanesi Genel Cerrahi Servisi'nde kolon ve rektum kanseri nedeniyle Ocak 2011 ve Temmuz 2015 tarihleri arasında opere edilmiş 191 olgu çalışmaya dahil edildi. Hastalar postoperatif dönemde ölüm zamanlarına göre gruplara ayrıldı (0-30 gün, 30 gün-1yıl, 1 yıl sonrası) ve demografik özellikleri, preoperatif, perioperatif ve postoperatif dönem verileri ile patoloji ve takip dönemi verileri açısından istatistiksel analize tabii tutuldu.

BULGULAR: Çalışmaya dahil edilen hastaların ortanca yaşı 73 yıl olup %61'i (n:117) erkekti. Hastaların %71'inde en az bir komorbidite mevcut olup en sık eşlik eden komorbidite hipertansiyondu (%57.1). Operasyon tipine göre değerlendirildiğinde hastaların %14.1'i acil, %85,9'u ise elektif şartlarda opere edilmişti. Tümör 53 olguda (%27.7) sağ kolon yerleşimli iken, 81 olguda (%42.4) sol kolon ve 55 olguda (%28.8) rektum yerleşimli idi. Çalışmamızın ortalama takip süresi 32,7 ± 1,2 ay olup bu süreçte olguların 55'i (% 28,8) hayatını kaybetmiştir. Low Anterior Rezeksiyon (%27.2), Sağ Hemikolektomi (%25.2) ve Anterior Rezeksiyon (%24.6) en sık uygulanan cerrahi prosedürlerdi. Olguların 14 tanesi ameliyat sonrası erken dönemde (ilk 30 gün) ölen hastalardı (%7.35). Postoperatif erken dönemde ölümlerin, daha sıklıkla acil ameliyat ve hastanın komorbid durumuna bağlı gelişmiş komplikasyonlar neticesinde gerçekleştiği değerlendirildi. Tek değişkenli analizlerde 1 yıllık mortaliteye etkili faktörler; komorbid hastalıklar, rehospitalizasyon, metastatik lenf nodu, uzak organ metastazı, patolojik evre, lokal nüks ve uzak organ metastazı gelişmesi olarak tespit edildi. Çok değişkenli analizlerde renal hastalık varlığı, patolojik evre ve uzak organ metastazı, istatistiksel olarak anlamlı bulundu.

TARTIŞMA / SONUÇ: Ameliyat sonrası bir yıldaki ölüm oranımız %17.3 olup bu olguların yaklaşık yarısı postop ilk 30 günde hayatını kaybetmiştir. İlk 30 gündeki artmış mortalite riskinin en önemli sebebi eşlik eden komorbiditeler ve bu vakaların büyük çoğunluğunun acil şartlarda opere edilmesinden kaynaklandığını düşünüyoruz.

Anahtar Kelimeler: kolorektal kanser, postoperatif ölüm, 1 yıllık mortalite, prognostik faktör

Yayın No: S-009

Kolorektal Malignite Cerrahisinde Acil Ve Elektif Vakaların Karşılaştırılması

Ahmet Cem Esmer[1], Akay Edizsoy[1], Deniz Tazeoğlu[1], Tahsin Çolak[1]

[1]*Mersin Üniversitesi Tıp Fakültesi Hastanesi Genel Cerrahi Kliniği*

GİRİŞ / AMAÇ: Kolorektal maligniteler günümüzde sıklık bakımından en sık görülen 3. kanseri türü olmasının yanı sıra kansere bağlı ölümlerde 2. sırada yer almaktadır. Kolorektal malignitelerin saptanması için tarama programlarının yaygın olarak kullanılmasına rağmen hastaların azımsanamayacak bir kısmı acil servis koşullarında tanı alarak acil olarak opere edilmektedir. Bu çalışmada merkezimizde kolorektal malignite nedeniyle opere edilen acil ve elektif vakaları karşılaştırmayı planladık.

GEREÇ ve YÖNTEM: Mersin Üniversitesi Tıp Fakültesi Hastanesi Genel Cerrahi Kliniğinde Ocak 2010 ile Aralık 2020 arasında Kolorektal Malignite nedeniyle opere edilen hastaların dosyalarını retrospektif olarak incelendi. Hastalar acil ve elektif şartlar altında opere edilenler olmak üzere 2 gruba ayrılıp istatistiksel olarak incelendi.

BULGULAR: Acil grubunda 39 (%9,7) elektif grupta 364 (%90,3) hasta olmak üzere kolorektal malignite nedeniyle toplam opere edilen hasta sayısı 403 idi. Hastaların yaş ortalaması 63,61 yıl iken hastaların %64,3'ü erkek idi. Gruplar arasında operasyon süresi, cinsiyet ve kolorektal malignitenin hispatolojik türü açısından istatistiksel olarak fark saptanmaz iken; gruplar arası yaş, komorbit hastalık mevcudiyeti, post operatif komplikasyon ve perioperatif mortalite açısından gruplar arası istatistiksel olarak anlamlı fark saptandı. Acil grubunda oralama sağ kalım 23,49 ay , elektif grubunda ise ortalama sağ kalım 76,86 ay olarak saptandı.

Tablo 1

	Bütün Hastalar (n=403)	Acil Vakalar (n= 39)	Elektif Vakalar (n=364)	p değeri
	x±SD	x±SD	x±SD	
Yaş(yıl)	63,61±12,77	69,44±10,52	62,99±12,84	**0,003***
Operasyon süresi(dk)	121,23±25,38	125,26±23,14	120,85±25,60	0,29*
Postoperative hastanede kalış(gün)	9,21±3,87	10,46±4,45	8,96±3,81	**<0,001***
Cinsiyet	n(%)	n(%)	n(%)	
Erkek	259 (64,3)	26 (66,7)	233 (64)	0,74**
Kadın	144 (35,7)	13 (35,7)	131 (36)	
Komorbit Hastalık	226 (%56,1)	30 (%76,9)	196 (%53,8)	**0,006****
Postoperatif komplikasyon	228 (%56,6)	32 (%82,1)	196 (%53,8)	**0,001****
Histopatoloji				
Adenokarsinom	339 (%84,1)	33 (%84,6)	306 (%84,1)	0,93**
Müsinöz	64 (%15,9)	6 (%15,4)	58 (%15,9)	
Perioperatif Mortalite	18(%3,9)	5(%12,8)	11(%3,0)	**0,002****
Ortalama Sağ Kalım(ay)	73,27	23,49	76,86	
*Independet t-test, **Chi-square (p<0,05)				

Acil ve Elektif Kolorektal Malignite Vakalarının Karşılaştırılması

TARTIŞMA / SONUÇ: Acil şartlarda operasyon gerektiren hastalar daha ileri yaşta olmakla birlikte daha fazla kormorbid hastalık mevcut olduğu gözlendi. İleri yaş ve komorbid durumların daha fazla olmasının acil cerrahi girişim gerektiren kolorektal malignite birlikteliği daha fazla komplikasyon ve perioperatif mortaliye neden olduğunu gözlendi. Ayrıca acil grubunda yer alan hastaların elektif grubuna göre daha ileri evrede olduğu saptandı. Bu nedenle uygun onkolojik rezeksiyon uygulanmasına rağmen acil şartlarda operasyona alınan kolorektal malignite hastaların sağ kalım daha az olarak gözlenmektedir.

Anahtar Kelimeler: acil, elektif, kolorektal malignite, komplikasyon

Yayın No: S-010

Covid-19 Pandemi Öncesi Ve Sonrası Kolon Kanseri Nedeniyle Kolektomi Olan Vakaların Klinik Sonuçlarının Değerlendirilmesi

Hakan Yiğitbaş[1], Yunus Emre Aktimur[1], Serhat Meriç[1], Kamil Özdoğan[1], Yüksel Altınel[1]

[1]*Sağlık Bilimleri Üniversitesi Bağcılar Eğitim Araştırma Hastanesi*

GİRİŞ / AMAÇ: Kolon kanseri için kolektomi altın standart tedavidir.Pandemi öncesi ve dönemi kliniğimizde ameliyat olan hastaların klinik ve patolojik sonuçlarını değerlendirmeyi amaçladık.

GEREÇ ve YÖNTEM: 1 Mayıs 2017 ile 19 Ağustos 2021 tarihleri arasında Sağlık Bilimleri Üniversitesi Bağcılar Eğitim Araştırma Hastanesi Genel Cerrahi Kliniğinde elektif ve acil şartlarda ameliyat olarak kolektomi yapılan 250 hastanın klinik ve patolojik sonuçları rektospektif olarak incelendi.Etik kurul onayı alındı.İstatik analiz için R Studio 4.0 programı kullanıldı.

BULGULAR: Hastaların 144(%57.6)'ü erkek, 106(%42.4)'sı kadın hastaydı. Acil ve elektif vakalar toplamı pandemi öncesi dönemde 188,pandemi döneminde 62 hasta olmak üzere toplamda 250 hasta vardır. Pandemi öncesi dönemde T4 olan hasta sayısı 91(%48.4), pandemi döneminde T4 olan hasta sayısı 35(%56.5) tir.p=0.783 olup istatiksel olarak anlamlı fark bulunmamış olup pandemi döneminde T4 olan hasta yüzdesinin arttığı gözlenmiştir.Bunun sebebi olarak pandemi öncesi dönemde yapılan acil şartlarda ameliyat olan hasta sayısının fazla olması nedeniyle oldugu düşünülmüştür.

TARTIŞMA / SONUÇ: Pandemi döneminde hastalarda metastaz sayısının ve tümörün davranış paterninin daha invaziv oldugu görülmüştür.Bunun sebebi olarak hastaneye başvuran hasta sayısının az olması, hastaneye başvuru ve klinik takipteki gecikmeler oldugu düşünülmüştür.

Anahtar Kelimeler: Pandemi, Sağ ve Sol Kolon Kanseri, Klinik Sonuçlar, Onkolojik Sonuçlar, Covid-19

Yayın No: S-011

Lokal İleri Kolorektal Kanserlerde Klinik Ve Patolojik Sonuçların Retrospektif Analizi

Ahmet Onur Demirel[1], Orçun Yalav[1], Cihan Atar[1], İsmail Cem Eray[1], Nazlı Totik[2], Ahmet Rencüzoğulları[3], Cem Kaan Parsak[1]

[1]*Çukurova Üniversitesi Tıp Fakültesi Genel Cerrahi Anabilim Dalı*
[2]*Çukurova Üniversitesi Tıp Fakültesi Biyoistatistik Anabilim Dalı*
[3]*Koç Üniversitesi Tıp Fakültesi Genel Cerrahi Anabilim Dalı*

GİRİŞ / AMAÇ: Kolorektal kanserler(KRK),dünyada en sık rastlanan 3. Kanser çeşididir.Kanser,kolon veya rektum duvarını aşıp komşu doku veya organlara yayılmışsa lokal ileri veya T4 tümö olarak adlandırılır.Tüm KK hastalarının %5-20'sini oluştururlar. Çalışmanın amacı, T4 tümörlü KRK'in prognozunu değerlendirmek ve bu olgularda potansiyel risk faktörlerini belirlemektir.

GEREÇ ve YÖNTEM: Çukurova Üniversitesi Tıp Fakültesi Balcalı Hastanesi'nde 2015 ocak-2021 aralık tarihleri arasında KRK nedeniyle ameliyat edilen hastalar incelendi. Postoperatif histopatolojik incelemede T4 tümörü olan hastalar çalışmaya dahil edildi. Demografik, klinik, cerrahi işlem,histopatolojik sonuçlara ait parametreleri 6 yıllık sağkalım açısından karşılaştırıldı. Genel (OS) ve hastalıksız sağkalım (DFS) için prognostik yetenekleri değerlendirmek için tek değişkenli ve çok değişkenli cox regresyon modelleri kullanıldı.

BULGULAR: Çalışmaya T4 tümörlü 255 hasta (61.1 ± 12.5 yaşında, 156 [64.2%] erkek) alındı. Bu hastaların 158'ine (%62) açık, 97'sine (%38) laparoskopik cerrahi uygulandı. Multivisseral rezeksiyon(MVR) yapılan 58 (%22,74) ,acil şartlarda opere edilen 49 (%19,21) hasta vardı. Operasyon için Acil –elektif şartlar, MVR, patolojik evre, CEA, Ca19.9, komplikasyon varlığı kategorileri arasında DFS'nin anlamlı olduğunu bulduk($p<0.05$). Bu değişkenlere ek olarak, reoperasyon , perinöral invazyon değişkenleri de OS için istatistiksel olarak anlamlıydı($p<0.05$). Tüm kohortta OS ortalama 50.8 aydı. Acil şartlarda opere edilen hastalarda ve multiviseral rezeksiyon yapılan hastalarda OS VE DFS süreleri daha kısaydı(p:0,01;p:0,03).

acil-elektif cerrahinin sağkalıma etkisi

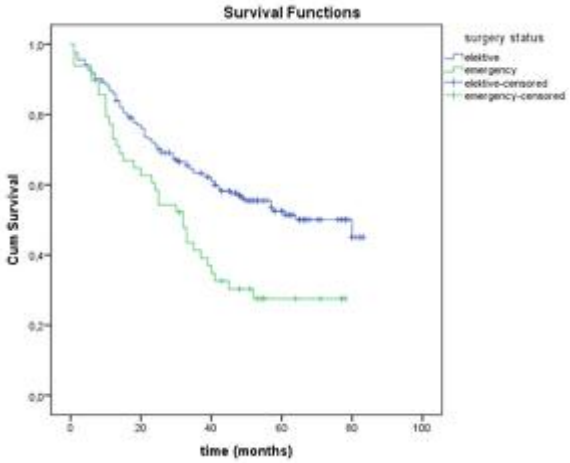

Multivisseral rezeksiyonun sağkalım üzerine etkisi

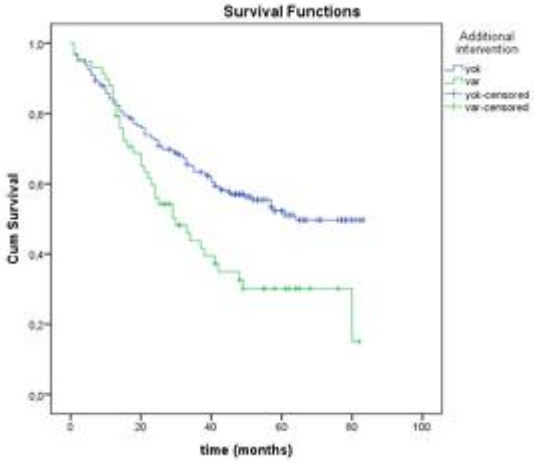

klinik ve histopatolojik özelliklerin sağkalım üzerine etkisi

	Total N/ N of Events	OS (months) Mean/Median	p	Total N/ N of Events	DFS(months) Mean/Median	p
Gender						
Male	156/84	48.2/41.0	0.121	156/93	44.8/37.0	0.269
Female	99/43	55.0/80.0		99/51	49.6/50.0	
Smoking						
No	121/58	51.5/61.0	0.802	121/69	45.6/41.0	0.775
Left	35/17	51.1/58.0		35/18	49.5/42.0	
Yes	99/52	49.0/48.0		99/57	46.5/41.0	
Family history CRC						
No	230/117	50.7/52.0	0.717	230/131	47.1/42.0	0.214
Yes	15/7	34.9/41.0		15/9	28.6/32.0	
Surgery						
Elective	206/93	53.8/80.0	**0.001**	206/109	49.0/49.0	**0.010**
Emergency	49/34	37.3/32.0		49/35	36.0/32.0	
Diagnostic Method						
CT	60/38	41.8/33.0	**0.040**	60/41	39.1/32.0	**0.001**
Colonoscopy	163/76	54.2/64.0		163/85	50.8/57.0	
CT+Colonoscopy	21/8	29.4/-		21/13	21.0/13.0	
Rektal Touch	8/4	56.7/52.0		8/4	56.7/52.0	
Localize						
Right Column	87/41	51.5/58.0	0.703	87/46	47.8/46.0	0.601
Left Column	91/44	51.9/52.0		91/51	47.2/42.0	
Rectum	71/40	47.6/42.0		71/45	43.5/35.0	
Other(two of them)	6/2	58.8/-		6/2	58.8/-	
Operation type						
Laparoscopic	97/40	55.3/-	0.113	97/46	50.5/57.0	0.141
Open	158/87	48.4/42.0		158/98	44.5/39.0	
Additional Intervention						
No	197/89	53.8/64.0	**0.003**	197/102	49.8/52.0	**0.003**
Yes	58/38	40.1/30.0		58/42	36.3/24.0	
Reoperation						
No	236/113	52.2/57.0	**0.014**	236/130	47.7/42.0	0.082
Yes	19/14	31.8/20.0		19/14	31.8/20.0	
Rehospitalization						
No	200/93	53.3/61.0	0.448	200/106	49.1/45.0	0.402
Yes	45/24	49.4/58.0		45/28	44.8/41.0	
Adenocarcinoma Type						
Mucinous	55/26	50.0/64.0	**0.020**	55/30	46.0/43.0	0.073
NOS	192/95	51.6/52.0		19/2108	47.4/41.0	
Stone Ring Cell	8/6	26.1/21.0		8/6	26.1/21.0	
Pathological Stage						
2	95/35	60.6/-	**<0.001**	95/39	57.6/-	**<0.001**

3	116/57	50.9/57.0		116/66	46.2/42.0	
4	40/33	25.9/20.0		40/37	21.3/15.0	
Synchronous Lesion						
None	221/111	51.3/52.0	0.807	221/123	48.0/43.0	0.075
Benign	22/12	43.4/21.0		22/13	40.0/21.0	
Malignant	12/4	37.6/-		12/8	22.3/10.0	
CEA						
Normal	102/40	58.6/-	**0.007**	102/50	52.1/57.0	**0.041**
Out Of Reference	119/66	46.4/38.0		119/73	43.1/33.0	
Ca19.9						
Normal	199/89	54.4/80.0	**0.001**	199/104	49.8/52.0	**0.006**
Out Of Reference	54/36	38.8/26.0		54/38	36.6/25.0	
Neadjuvant						
No	198/96	52.0/57.0	0.380	198/109	47.9/42.0	0.369
Yes	57/31	47.2/41.0		57/35	43.1/35.0	
Complication						
No	108/41	57.6/-	**0.008**	108/49	52.9/80.0	**0.015**
Yes	147/86	46.4/41.0		147/95	42.7/35.0	
Lymphatic İnvasion						
No	11/6	43.4/64.0	0.483	11/7	38.0/25.0	0.336
Yes	244/121	51.2/52.0		244/137	47.2/42.0	
Venous İnvasion						
No	15/9	44.0/39.0	0.505	15/11	37.3/38.0	0.261
Yes	240/118	51.2/57.0		240/133	47.3/42.0	
Perineural İnvasion						
No	57/22	58.4/80.0	**0.046**	57/28	51.9/64.0	0.148
Yes	198/105	48.5/45.0		198/116	45.0/38.0	
Total	255/127	50.8/52.0		255/144	46.7/41.0	

TARTIŞMA / SONUÇ: T4 KRK ile karşı karşıya kalındığında intraoperatif karar vermek zordur. Kanser ve çevre dokunun yakın ilişkisi yüksek malignite riskine sahiptir ve bu ilişkinin intraoperatif değerlendirmesi oldukça zordur .Kılavuzlar bu tümörler için MVR'un daha iyi lokal kontrol ve sağkalımla ilişkili olduğunu göstermekte olup çalışmamızda MVR'un daha kötü sağkalıma sahip olması rezeksiyon yapılması ile değil hastalığın progresyonu ile ilgili olduğunu düşünüyoruz. KRK hastalarının yaklaşık ¼'ü obstrüksiyon,kanama,perforasyon gibi nedenlerle tanı almadan önce,planlanan cerrahi tarihinden önce veya neoadjuvan tedavi bitmeden önce acil koşullarda opere edilmektedir.Acil şartarda opere edilen KRK hastalarında önceki çalışmalarda DFS ve OFS daha kısa saptanmış olup çalışmamız bu sonuçları desteklemektedir

Anahtar Kelimeler: kolorektal kanser, sağkalım, lokal ileri kolorektal kanser, T4 kanser

Yayın No: S-012

Laparoskopik Ve Açık Yöntem İle Kolorektal Cerrahi Uygulanan Hastaların Karşılaştırılması

Selim Tamam[1], Zafer Ergül[2], Serhat Tokgöz[3], İsmail Oskay Kaya[3]

[1]Ankara Üniversitesi Tıp Fakültesi, Genel Cerrahi ABD, Cerrahi Onkoloji BD, Ankara, Türkiye
[2]Kastamonu Üniversitesi Tıp Fakültesi Genel Cerrahi Anabilim Dalı, Kastamonu, Türkiye
[3]Sağlık Bilimleri Üniversitesi, Dışkapı Yıldırım Beyazıt Eğitim Ve Araştırma Hastanesi, Genel Cerrahi Kliniği, Ankara, Türkiye

GİRİŞ / AMAÇ: Laparoskopik kolorektal cerrahi günümüzde birçok merkezde yaygın olarak kullanılan bir yöntem halini almıştır. Çalışmamızda laparoskopik ve açık kolorektal cerrahi uygulanan kolorektal kanser olgularında uygulanan yöntemlerin postoperatif klinik sonuçlarının karşılaştırılması ve literatür ile kıyaslanması amaçlanmıştır.

GEREÇ ve YÖNTEM: T.C. Sağlık Bakanlığı Sağlık Bilimleri Üniversitesi Dışkapı Yıldırım Beyazıt Eğitim ve Araştırma Hastanesi genel cerrahi kliniğinde Ocak 2012 ile Ocak 2019 tarihleri arasında kanser nedeniyle kolorektal cerrahi uygulanan hastaların verileri retrospektif olarak incelenmiştir.

BULGULAR: Çalışmamıza 438'i (%80,5) açık, 73'ü (%13,4) laparoskopik, 33'ü (%6,1) konversiyon ile rezeksiyon uygulanan toplam 544 hasta dahil edildi. Seride acil opere edilen vaka sayısı 158 (%29,0), elektif vaka sayısı 386'dır (%71,0). Rektum kanserlerinde ortalama çıkarılan lenf nodu sayıları açık prosedürde 19,0±9,7, laparoskopik prosedürde 22,3±11,6 'dır (p:0,198). Rektum kanseri nedeniyle elektif açık cerrahi uygulanan 135 olguda ortalama distal cerrahi sınır açık grupta 45,1±39,8 mm, laparoskopik grupta 41,1±37,7 mm'dir (p:0,608). Laparoskopik ve açık cerrahi grupta sırasıyla 1 (%2,3) ve 8 (%5,9) hastada pozitif çevresel cerrahi sınır saptanmış olup istatistiksel olarak anlamlı fark görülmemiştir (0,456). Toplam 156 (%28,7) postoperatif komplikasyon saptanmış olup, gruplara göre değerlendirildiğinde; laparoskopik cerrahi grubunda postoperatif komplikasyon 20 (%27,4), açık cerrahi grubunda 126 (%28,8), konversiyon grubunda 10 (%30,3) postoperatif komplikasyon saptanmıştır.

Elektif Cerrahi Uygulanmış Rektum Kanseri Vakalarının Cerrahi Tekniğe Göre Onkolojik Sonuçlarının Karşılaştırılması

Özellikler	**Ortalama±Standart Sapma**			**P***
	Açık (n=135)	**Laparoskopik (n=44)**	**Konversiyon (n=20)**	
Proksimal cerrahi sınır (mm)	102,3±124,3	88,3±70,9	102,9±59,5	0,447
Distal cerrahi sınır (mm)	45,1±39,8	41,1±37,7	45,4±33,5	0,608
Çıkarılan lenf nodu sayısı	19,0±9,7	22,3±11,6	20,1±12,4	0,198
Metastatik lenf nodu sayısı	1,7±3,1	0,8±1,4	1,4±2,9	0,569

*Kruskal-Wallis

Elektif Cerrahi Uygulanmış Rektum Kanseri Vakalarının Cerrahi Tekniğe Göre Radial Cerrahi Sınırların Karşılaştırılması

Cerrahi teknik	**Radial cerrahi sınır**				**Toplam**		**P****
	Pozitif		**Negatif**				
	n	%*	n	%*	n	%*	
Açık	8	5,9	127	94,1	135	100,0	0,456
Laparoskopi	1	2,3	43	97,7	44	100,0	
Toplam	9	5,0	170	95,0	179	100,0	

*Satır yüzdesi

**Fisher'sExact Test

Araştırma Kapsamına Alınan Hastalarda Uygulanan Cerrahi Tekniğe Göre Postoperatif Komplikasyon Varlığının Dağılımı

Cerrahi teknik	Postoperatif Komplikasyon				Toplam		P**
	Var		Yok				
	n	%*	n	%*	n	%*	
Açık	126	28,8	312	71,2	438	100,0	0,966
Laparoskopi	20	27,4	53	72,6	73	100,0	
Konversiyon	10	30,3	23	69,7	33	100,0	
Toplam	156	28,7	388	71,3	544	100,0	

*Satır yüzdesi

** Pearson Ki-Kare (x^2)

TARTIŞMA / SONUÇ: Laparoskopinin genel avantajları olan; daha küçük insizyonlardan operasyonun yapılması, daha iyi kozmesis, daha az ağrı ve daha az analjezik ihtiyacı, kan transfüzyonuna olan ihtiyacın azalması, daha kısa hastanede kalış süresi ve günlük hayata erken dönüş gibi faydaları vardır. Literatüre bakıldığında genel olarak rektal tümörlerde cerrahi sınırlar ve çıkarılan lenf nodu sayıları gibi onkolojik sonuçlar açısından laparoskopik ve açık prosedürler arasında anlamlı fark gözlenmemektedir. Bununla beraber perioperatif komplikasyon oranları arasında da benzer sonuçlar mevcuttur. Çalışmamızda da laparoskopik ve açık kolorektal cerrahi uygulanan kolorektal kanser olgularında postoperatif klinik ve onkolojik veriler açısından benzer sonuçlar elde edilmiştir. Deneyimli merkezlerde uygulanan laparoskopik yöntem, minimal invaziv cerrahinin hasta adına bilinen birçok avantajı göz önüne alındığında tercih edilmelidir.

Anahtar Kelimeler: Laparoskopik Kolorektal Cerrahi, Kolon kanseri, Rektum Kanseri, Kolorektal Cerrahi, Kolon Rezeksiyonu

Yayın No: S-013

Jinekolojik Onkoloji Perspektifinden Lynch Sendromuna Bakış

Mine Dağgez[1], Onur Can Güler[2]

[1]*Tekirdağ Şehir Hastanesi*
[2]*Dr. Abdurrahman Yurtaslan Ankara Onkoloji EAH*

GİRİŞ / AMAÇ: Lynch Sendromu (LS) veya eski adıyla Herediter Non-Polipozis Kolorektal Kanser(HNPCC) Sendromu, bir kanser predispozisyon sendromudur. En sık kolorektal ve endometrial kanser riski artışı ile bilinmektedir. Bu yönüyle cerrahi onkoloji ve jinekolojik onkoloji pratiğinin kesiştiği önemli bir alanı oluşturmaktadır. Etiyolojisinde MLH1, MSH2, MSH6 ve PMS2 gibi DNA MMR (mismatch repair) genlerindeki germline patojenik varyantlar suçlanmaktadır. Uzun yıllar sporadik eşlenikleri ile aynı prensiplerle takip ve tedavi edilmiştir. Bu sunumda temel olarak kolorektal kanser(KRK) ve endometrium kanseri(EK) tanısı almış kadınlarda jinekolojik onkoloji ve cerrahi onkoloji bölümleri tarafından izlenmesi önerilen ortak yolların ele alınması planlanmaktadır.

GEREÇ ve YÖNTEM: PUBMED veri tabanında tarih sınırlaması gözetilmeksizin "Lynch Syndrome", "colorectal cancer" ve "endometrial cancer" anahtar kelimeleri aratılmış ve bulunan çalışmalar zemininde hazırlanmıştır. Yapılan literatür taramasında jinekolojik ve cerrahi onkoloji prensiplerinin ortak gözetildiği çalışmaya rastlanmamıştır.

BULGULAR: Tahmini populasyon prevalansı 1/279 olan bu sendrom, BRCA mutasyonu gibi daha sık telaffuz edilen kalıtımsal kanser predispozisyon sendromları ile yarışmaktadır. Over, mide , üriner trakt, pankreatikobilier, ince bağırsak ve beyin kanserine de predispozisyon tanımlanmıştır. İlk tanımlandığı tarihten günümüze yaklaşık 120 yıl geçmiş olmakla beraber, çok sayıda organ sisteminde ailesel artmış kanser riskinin gösterilmiş olduğu bu sendroma karşı bölümler arasında ortak yaklaşım hala tam olarak sağlanamamıştır. Yapılan son çalışmalara göre ise LS prevelansı toplumda 1/1000 ile 1/250 arasında değişmektedir. Günümüzde pek çok dernek LS için universal tümör taraması önermektedir. Bu taramada kullanılabilecek yöntemler polimeraz zincir reaksiyonu(PCR)- bazlı mikrostallit instabilite(MSI) testleri, mismatch repair(MMR) proteinlerine karşı immunohistokimyasal(IHK) analizler, MLH1 geni promoter metilasyon analizi(veya somatik BRAF V600E mutasyon analizi) veya somatik ve/veya germline next-generation sekanslama(NGS) çalışmalarıdır. Son çalışmalar göstermektedir ki KRK tanısı alan hastaların sadece %28'ine moleküler ve immunhistokimyasal analiz yapılmaktadır. Ülkemizde bu konuda net bir yayın olmamakla beraber, bu oranın çok daha düşük olduğu düşünülmektedir.

TARTIŞMA / SONUÇ: Ülkemizde Lynch Sendromlu bireyler ve ailelerine yönelik cerrahi ve jinekolojik onkoloji bilim dalları tarafından ortak tanı, tedavi ve takip algoritmalarının geliştirilmesi gerekmektedir.

Anahtar Kelimeler: "Lynch Sendromu", "Kolorektal Kanser", "Endometrium Kanseri"

Yayın No: S-014

Lokal İleri Evre Rektum Kanserinde Neoadjuvan Tedavi Ve Cerrahi Tedavi Arasındaki Sürenin Prognza Etkisi

Mustafa Örmeci[1], Volkan Doğru[1], Demet Sarıdemir Ünal[1], Muhittin Yaprak[1]

[1]*Akdeniz Üniversitesi Hastanesi Genel Cerrahi A.B.D*

GİRİŞ / AMAÇ: Lokal ileri evre rektum kanserlerinde neoadjuvan tedavi ana tedavi modalitelerinden biridir. Biz bu çalışmamızda neoadjuvan tedavi ile cerrahi tedavi arasında geçen sürenin prognoza olan etkisine bakmayı amaçladık.

GEREÇ ve YÖNTEM: 2009-2019 yılları arasında neoadjuvan tedavi verilen 99 hasta retrospektif olarak analiz edildi. Tüm hastalar neoajuvan tedavi öncesinde MR ve PET/CT ile evrelendi. Neoadjuvan tedavi ve cerrahi tedavi arasındaki süre 6-8 hafta olacak şekilde planlandı. Hastalar kendi içerisinde bekleme süresi <6 hafta, 6-8 hafta, >8 hafta ve neoadjuvan tedaviye tam yanıt, parsiyel yanıt ve yanıt yok şeklinde gruplandırıldı.

BULGULAR: Yapılan incelemede 33 (%33) hasta kadın, 66 (%67) hasta erkekti. Tümör, 30 (%30) hastada üst rektum, 26 (%26) hastada orta rektum ve 43 (%43) hastada alt rektumdaydı. Tüm hastalar neoadjuvan sonrası farklı bekleme sürelerinden sonra opere edildi; 72 (%73) hastaya aşağı anterior rezeksiyon, 27 (%27) hastaya abdominoperineal rezeksiyon yapıldı. Dokuz (%8.9) hastada neoadjuvan tedaviye komplet yanıt, 51 (%50) hastada parsiyel yanıt, 28 (%28) hastada ise yanıt yoktu. Neoadjuvan tedavi ve cerrahi tedavi arasındaki bekleme süreleri sırasıyla, median 56, 58 ve 53 gündü. Neoadjuvan tedaviye yanıt olmayan hastaların tamamının cerrahi bekleme süresi nispeten daha kısaydı. Yapılan cerrahilerin tamamında çevresel sınır ve cerrahi sınırlar negatifti.Tüm hastaların median takip süresi 42 aydı; 8 hastada lokal nüks ve 12 hastada uzak metastaz saptandı. Geri kalan tüm hastaların tamamında 5 yıllık hastalıksız sağkalım mevcuttu. Lokal nüks saptanan hastaların tamamının neoadjuvan tedaviye yanıt alınamayan hastalar olduğu gözlendi.

TARTIŞMA / SONUÇ: Yapılan çalışmanın verileri ışığında neoadjuvan tedavi alan lokal ileri evre rektum kanserlerinde neoadjuvan tedavi ve cerrahi tedavi arasında geçen sürenin prognoza bir etkisi yoktur (p=0.58). Lokal Nüks olan hastalarda neoadjuvan tedaviye yanıt kuvvetli belirleyicidir diyebiliriz.

Anahtar Kelimeler: Rektum Kanseri, Neoadjuvan Tedavi

Yayın No: S-015

Kolonoskopide Yapay Zeka Teknolojisi İle Saptanan Polip Özelliklerinin Patoloji Sonuçları İle Karşılaştırılması

İsmail Çalıkoğlu[1], Erdal Karaköse[1], Zafer Teke[1], Alaaddin Aydın[1], Çiçek El[1], Sercan Yüksel[1], Serkan Güler[1], Uğur Topal[1], Erdal Ercan[1], Hasan Bektaş[1]

[1]Başakşehir Çam Ve Sakura Şehir Hastanesi Genel Cerrahi Kliniği 1. Cerrahi Servisi

GİRİŞ / AMAÇ: Kolonoskopide kullanılan yapay zeka teknolojileriyle poliplerin neoplastik özellikleri hakkında çıkarım yapılabilmektedir. Bu sayede gereksiz polipektomilerin önüne geçilmesi hedeflenmektedir. Bu çalışmada, Fujifilm CAD-EYE sistemi ile yapılan kolonoskopilerde saptanan polip özelliklerinin polipektomi patoloji sonuçları ile karşılaştırılması amaçlanmıştır. **GEREÇ ve YÖNTEM**: Rutin bağırsak temizliği verilmiş bireylere yapılan kolonoskopilerde saptanan polipler, CAD-EYE sistemi ile değerlendirilmiş, tanımlanan polip özellikleri prospektif olarak kayıt altına alınmıştır. Polipektomi ile patolojik incelemeye gönderilen poliplerin patoloji sonuçları ile CAD-EYE sisteminde tanımlanan özellikleri karşılaştırılmıştır.

BULGULAR: Ağustos 2021-Ekim 2021 tarihleri arasında CAD-EYE sistemi ile 144 kolonoskopi yapıldı. 23 hastada kolon temizliği yetersizdi. 121 (K/E:59/62) hastanın yaş ortalaması 52,9±14,5 (19-79) idi. En az bir polip tespit edilen hasta sayısı 33 olup polip saptama oranı %27,2'ydi. Toplamda saptanan 63 polibin dağılımı sağ kolon, transvers kolon, sol kolon ve rektum olmak üzere sırasıyla 8(%12,6), 6(%9,5), 28(%44,4), 13(%20,6) bulunmuştur. Ortalama polip boyutu 8,1±6,4 mm olup, 5 mm den küçük, 5-10 mm arasında ve 10 mm den büyük polip sayıları sırasıyla 18(%28,6), 27(%42,8), 18(%28,6)'dir. CAD-EYE ile 29(%46) polip hiperplastik, 34(%54) polip neoplastik görünümdeydi. Bu polipler patoloji preparatlarındaki bulgularla karşılaştırıldığında CAD-EYE ile hiperplastik değerlendirilen poliplerin sadece 9/29 (%31,1)'u hiperplastik olduğu, hiperplastik değerlendirilen 20/29 (%68,9) polibin gerçekte neoplastik olduğu görüldü. Ayrıca neoplastik değerlendirilen 28/34 (%82,4) polibin neoplastik olduğu görüldü. Neoplastik poliplerin 27'si tübüler adenom, 5'i tübülovilöz, 2'si de villöz adenomdu. Ayrıca poliplerin 3'ünde T1 adenokanser tespit edildi. Bu poliplerden 7 mmlik bir polip CAD-EYE ile hiperplastik polip olarak değerlendirilmişti.

TARTIŞMA / SONUÇ: CAD-EYE ile polip saptama oranımız literatüre göre daha düşük bulunmuştur (%35-45 vs %27,2). Literatürde yapay zeka ile hiperplastik tanımlanan poliplere polipektominin daha selektif yapılması önerilmektedir. Çalışmamızda hiperplastik tanımlanan poliplerin %70'e yakınının gerçekte neoplastik karakterde çıkması ve serimizde bu gruptaki adenokanser tespit edilmiş olması, endoskopistlerin saptadığı polipleri günümüzde patolojik incelemeye göndermeye devam etmesi gerektiğini düşündürmektedir. Yapay zekaya dayalı yöntemlerin güvenilirliğinin ve doğruluğunun arttırılması için kullanımının yaygınlaştırılması ve daha derin öğrenme metodları ile geliştirilmesi gerektiği kanısındayız.

Anahtar Kelimeler: Kolonoskopi, Yapay zeka, CAD EYE, Neoplastik polip, Hiperplastik polip, Adenokanser

Yayın No: S-016

Lokal İleri Rektum Kanserlerinde Neoadjuvan Tedaviye Yanıtın Derecesi Öngörülebilir Mi?

Ahmet İpek[1], Ömer Akay[1], Egemen Saygılı[1], Hüsnü Şevik[1], Mert Mahsuni Sevinç[1], Ufuk Oğuz İdiz[1], Cihat Tatar[1]

[1]*İstanbul Eğitim Araştırma Hastanesi*

GİRİŞ / AMAÇ: Lokal ileri rektum kanserlerinin tedavisinde artık bir standart haline gelmeye başlayan Neoadjuvan kemoradyoterapi (nCRT) ve ardından total mezorektal eksizyon (TME), daha yüksek oranlarda sfinkter koruyucu cerrahiye olanak vermektedir. Bunun yanında nCRT'den sonra %10 ile %30'a varan tam patolojik yanıtın elde edildiği bildirilmektedir. Hangi hastada nCRT'ye daha iyi yanıt alınabileceği ise halen bilinmemektedir. Bu çalışmada hastaların neoadjuvan tedaviye yanıtının derecesini öngörebilecek faktörlerin araştırılması amaçlanmıştır.

GEREÇ ve YÖNTEM: 2018-2021 tarihleri arasında kliniğimize başvurup lokal ileri rektum kanseri tanısı alan hastalardan neoadjuvan tedavi ardından cerrahi uygulananlar çalışmaya dahil edilmiştir. Hastaların verileri retrospektif olarak incelenerek Modifiye Ryan skorlamasına göre tümör regresyon grade (TRG) 0 ve 1 olan hastalar grup 1, TRG 2 ve 3 olanlar Grup 2 olarak sınıflandırılıp karşılaştırılmıştır.

BULGULAR: Çalışmaya dahil edilen 62 hastadan 14'ü Grup 1, 48'i Grup 2'de yer almıştır. Hastaların yaş, cinsiyet, neoadjuvan tedavi öncesi T evresi ve lenf nodu pozitifliği, neoadjuvan tedavi sonrası cerrahiye kadar bekleme süresi açısından gruplar arasında anlamlı bir fark saptanmamıştır. Ayrıca gruplar arasında Nötrofil / Lenfosit oranı ve Platelet / lenfosit oranı açısından da anlamlı bir fark saptanmadı.

TARTIŞMA / SONUÇ: Lokal ileri rektum kanserilerinde neoadjuvan tedavinin önemli bir yeri vardır. Histolojik yanıtın öngörücü faktörlerinin belirlenmesi, klinisyenlerin prognozu tahmin etmelerine ve iyi yanıt verenler için organ koruyucu tedavi seçimine yardımcı olabilir. Bu çalışmada araştırılan faktörlerin tedaviye yanıtın derecesini öngörebilmek için yeterli olmadığı görülmüştür. Daha farklı verilerin daha fazla hasta üzerinde araştırılmasıyla prediktif fatörlerin saptanabileceğini düşünüyoruz.

Anahtar Kelimeler: rektum, neoadjuvan tedavi

Yayın No: S-017

Apendiks Nöroendokrin Neoplazileri: Tek Merkez Deneyimi

Serhat Ocaklı[1], Emre Şimşek[1], Sadettin Er[1], Tezcan Akın[1], Ali Emre Akgün[1]

[1]*Ankara Bilkent Şehir Hastanesi*

GİRİŞ / AMAÇ: Apendiks nöroendokrin neoplazileri (ANEN) tüm gastroenteropankreatik nöroendokrin tümörlerin %15'ini, apendiks tümörlerinin yaklaşık %75'ini oluşturur. ANEN'lerin %75'i iyi diferansiyedir ve tedavisi için genellikle apendektomi yeterlidir. Fakat tümörün 2cm'den büyük olması veya 1-2cm arası boyuttaki tümörlerde, ek olarak 3mm'den fazla mezoapendiks invazyonu olması, cerrahi sınır pozitifliği, lenfovasküler invazyon, adenokarsinom komponenti bulunması ve histolojik olarak grade 2 veya 3 olması durumlarında komplet mezokolik eksizyon prensiplerine uygun sağ hemikolektomi önerilmektedir. Bu çalışmada amaç, apendektomi yapılan hastalarda patolojik inceleme sonucu insidental olarak ANEN tespit edilen hastaların değerlendirilmesidir.

GEREÇ ve YÖNTEM: 11 Şubat 2019-11 Ocak 2022 tarihleri arasında Ankara Bilkent Şehir Hastanesi Acil Cerrahi Kliniği'nde yapılan apendektomi vakaları retrospektif olarak incelendi. İlgili tarihler arasında 3691 hastaya apendektomi yapıldığı ve bunlar arasından 35'inin patoloji sonucunun ANEN olduğu görüldü. Bu hastalar çalışmaya dahil edildi.

BULGULAR: ANEN görülme oranı %0,95 olarak hesaplandı. Hastaların 21'i (%60) erkek 14'ü (%40) kadındı ve ortalama yaş 26,5 idi. Tümörlerin ortalama çapı 6,3mm, 29'u Grade 1 ve 6'sı Grade 2 idi. Grade 3 tümör saptanmadı. Hastaların 24'ünde tümör boyutu 1cm'den küçük, 11'inde ise 1-2cm arasındaydı. Bir hastada derin (>3mm) mezoapendiks invazyonu ve cerrahi sınır pozitifliği mevcuttu. Hastalar Avrupa Nöroendokrin Tümör Derneği'nin (ENETS) rehberine göre değerlendirildi ve 2 hastaya sağ hemikolektomi endikasyonu koyuldu. Bir hastaya laparoskopik sağ hemikolektomi uygulandı diğer hasta ise tedavisine dış merkezde devam edeceğini belirterek takibini sonlandırdı. Lenfovasküler invazyon, 2 cm'den büyük tümör veya adenokarsinom komponenti içeren tümör saptanmadı.

TARTIŞMA / SONUÇ: Çalışmamızda tespit edilen ANEN insidansı yaklaşık %1 olup literatürle uyumludur. ANEN, her ne kadar nadir görülen ve genellikle tek başına apendektomi ile tedavi edilebilen bir hastalık olsa da sağ hemikolektomi gereken hastaların uygun tedaviyi almalarında, apendektomi sonrası patoloji sonucunun takibi önem arz etmektedir.

Anahtar Kelimeler: Apendektomi, Apendisit, Nöroendokrin Neoplazi

Yayın No: S-018

Kolorektal Cerrahi Olgularında Satürasyon Düzeyi Ve Anastomoz Kaçağı Arasında İlişki Kurulabilir Mi?

Sezer Bulut[1], Yasir Musa Kesgin[2], Hande Kandemir[3], Eyüp Gemici[3], Cevher Akarsu[4], Turgut Dönmez[3], Mehmet Karabulut[3]

[1]*Genel Cerrahi Kliniği, Beylikdüzü Devlet Hastanesi, Beylikdüzü, İstanbul*
[2]*Genel Cerrahi Kliniği, Gölbaşı Devlet Hastanesi, Gölbaşı, Adıyaman*
[3]*Genel Cerrahi Kliniği, Bakırköy Dr. Sadi Konuk Eğitim Ve Araştırma Hastanesi, Bakırköy, İstanbul*
[4]*Genel Cerrahi Kliniği, Memorial Hizmet Hastanesi, İstanbul*

GİRİŞ / AMAÇ: Anastomoz kaçağı kolorektal cerrahide morbidite ve mortaliteyi artıran, onkolojik iyi sonuçları engelleyen ve hastanede kalış sürelelerini uzatan önemli bir klinik tablodur. Anastomozu yapılan dokuların uygun şekilde oksijenasyonu iyileşme için kritik rol taşımaktadır. Eeoperasyon gerektirecek anastomoz kaçaklarının oranının satürasyon %92'nin altında 2.3 kat arttığı aktarılmıştır. Literatürde kolorektal cerrahide satürasyon düzeylerinin doğrudan anastomoz kaçakları ve komplikasyonlar üzerine etkisini araştıran çalışma tespit edilememiştir. Bu önemli konuya dair ilişkiyi yaptığımız araştırma ile ortaya koymayı amaçladık.

GEREÇ ve YÖNTEM: Çalışmamızda tek merkezde 2017-2021 yıllarında kolorektal anastomoz yapılan olgular retrospektif olarak incelenmiştir. Anastomoz kaçağı görülen ve görülmeyen gruplarda postop 4 günlük satürasyon değerleri karşılaştırılmıştır. Yine bu operasyonların yapıldığı olgularda komplikasyon görülen ve ciddi komplikasyon görülen olgular tespit edilmiş olup bu sonuçlar ile satürasyon düzeylerinin ilişkisi ayrıca sorgulanmıştır. Ayrıca anastomoz kaçakları ve ciddi komplikasyonların görülmesi açısından cut-off değerleri de araştırılmıştır.

BULGULAR: Çalışmaya 101 erkek, 73 kadın hasta dahil edilmiş olup 17 olguda ciddi komplikasyon 8 olguda da anastomoz kaçağı tespit edilmiştir. Olgularda postop 1. gün satürasyon ortalaması ile anastomoz kaçağı arasında anlamlı ilişki tespit edilmemişken postop 2. 3. 4. gün ve postop 4 günlük genel ortalama değerlerinin anastomoz kaçağı ile anlamlı ilişkiye sahip olduğu tespit edilmiştir. Öte yandan postop 2. 3. 4. günlerdeki ve 4 günlük genel satürasyon ortalamaları ile kompilkasyon ve ciddi komplikasyon değerleri arasında da anlamlı ilişkinin tespit edilmesi çalışmanın bulguları arasındadır. Ciddi komplikasyon gelişimi açısından cut-off değeri araştırıldığında 91,20, anastomoz kaçağı açısından 90,65 değerleri tespit edilmiştir.

TARTIŞMA / SONUÇ: Anastomoz kaçağı kolorektal cerrahide morbidite ve mortaliteyi olumsuz etkileyen en önemli faktörlerden biridir. Satürasyon değerlerinin değişimi ile komplikasyon, ciddi komplikasyon ve anastomoz kaçağı arasında tespit edilen anlamlı ilişkiler bu vital bulgunun önemine işaret etmektedir. Klinik test ve tetkiklerin damga vurduğu mesleki pratiğimizde temel bulguların işlevselliğine dair bu sonuç mühim karşılanmalıdır. Bu klinik ilişkiye ait daha kapsamlı ve nitelikli sonuçlar daha fazla sayıda olguyu içeren prospektif araştırmalarla literatüre kazandırılmalıdır.

Anahtar Kelimeler: Kolorektal Cerrahi, Anastomoz Kaçağı, Oksijen Satürasyonu

Yayın No: S-019

Kolorektal Kanser Olgularında Apikal Lenf Nodu Tutulumu- Çoklu Merkez Deneyimi

Mustafa Yener Uzunoğlu[1], Ömer Yalkın[2]

[1]*Sakarya Üniversitesi Eğitim Ve Araştırma Hastanesi, Genel Cerrahi Kliniği, Bursa Şehir Hastanesi, Genel Cerrahi Kliniği*
[2]*Bursa Şehir Hastanesi, Cerrahi Onkoloji Kliniği*

GİRİŞ / AMAÇ: Kolorektal kanser dünya çapında en sık görülen kanserler arasındadır. Lenf nodu metastazı, kolorektal kanserin(KRK) en yaygın ve ana metastaz yolu olup, aynı zamanda KRK evreleme ve prognozunun önemli bir göstergesi olduğu bilinmektedir. Apikal Lenf nodu (ALN) disseksiyonunun yeri hala tartışmalıdır. Bu çalışmada iki merkezde KRK nedeniyle açık ve minimal invaziv cerrahi yöntemlerle eksize edilen ALN'lerin ayrıntılı bilgilerine değinilmiştir.

GEREÇ ve YÖNTEM: 2015-2021 yılları arasında Sakarya Eğitim Araştırma Hastanesi ve Bursa Şehir Hastanesi'nde KRK tanısı ile açık ve minimal invaziv cerrahi yöntemlerle opere edilip, ameliyat esnasında apikal lenf nodu eksize edilen hastaların patoloji raporları retrospektif olarak incelendi. Opere edilen olguların demografik verileri, uygulanan cerrahi teknik, eksize edilen lenf nodu sayısı, ALN, patolojik lenf nodu, patolojik ALN sayısı, skip metastaz durumu değerlendirildi.

BULGULAR: Apikal lenf nodu eksize edilen toplam 172 KRK'lı hastanın 86 (%34.73)'ü açık, 14 (%14,73)'ü robotik, 72 (%51,57)'u laparoskopik teknikler ile rezeksiyonları yapılıp, peroperatif ALN eksizyonu uygulandı. Hastaların 92 (%58,94)'si erkek, 80 (%42,05)'u kadın ve yaş ortalamaları 61 (38-89) olarak belirlendi. Hastaların histopatalojik incelemede ortalama 16 (0-32) lenf nodu eksize edildiği, ALN 45(%26,1) olguda tutulum izlendi. Laparoskopik ve robotik cerrahi uygulanan olgularda daha çok ALN eksize edildiği belirlendi. Stage 3-4 tümörlerde daha çok apikal lenf nodu tutulumu olduğu gözlendi. Pozitif lenf nodu sayısı ortalama 1,04 (0-8), eksize edilen apikal lenf nodu sayısı ortalama 2,30 (0-11) olduğu belirlendi. On yedi (%9.8) olguda skip metastaz olduğu gözlendi.

TARTIŞMA / SONUÇ: Kolorektal kanserli hastalarda lenf nodu tutulumu önemli prognostik değerdir. Özellikle lokal ileri rektum kanseri için multidisipliner tedavi planlamasında, daha iyi onkolojik sonuçlar elde etmek ve postoperatif komplikasyon insidansını azaltmak için prognostik değerlendirmeye ALN incelemesinin dahil edilmesi doğru bir yaklaşım olacağı düşünülebilir.

Anahtar Kelimeler: apikal lenf nodu, kolorektal kanser, minimal invaziv cerrahi, sağkalım

Yayın No: S-020

Kolorektal Ve İleal Poş Anal Anastomoz Yapılan Hastalarda Postoperatif Periyodik Rektal Muayene Ve Dilatasyonun Anastomoz Darlığını Önlemede Etkisi

Gökhan Akkurt[1], Barış Candan[1], Yusuf B. Özoğul[1]

[1]*Ankara Şehir Hastanesi, Cerrahi Onkoloji Kliniği*

GİRİŞ / AMAÇ: Anastomozdan kolonoskopun geçmemesi, kolonoskopun geçişine izin vermesine rağmen hastada obstrüksiyon semptomları ve/veya radyolojik bulguların olması anastomoz darlığı (AD) olarak tanımlanmaktadır. Erken dönem AD'nın çoğunluğu benign olup sıklıkla kaçak ve fistül ile ilişkilidir. Günümüzde kolorektal cerrahi sonrası gelişen AD'nın tedavisinde konservatif yöntemlerden cerrahi rezeksiyona kadar birçok girişimde bulunulmaktadır. Biz bu çalışmada, kliniğimizde kolorektal anastomoz ve ileal poş anal anastomoz (İPAA) yapılan hastalarda stoma kapatılana kadar, postoperatif dönemde anastomoz darlığını önlemek için yapılan periyodik rektal muayene ve dilatasyonun etkinliğini araştırmayı amaçladık.

GEREÇ ve YÖNTEM: Ağustos 2020-Aralık 2021 tarihleri arasında Cerrahi Onkoloji kliniğimizde 26 hastaya kolorektal anastomoz ve İPAA uygulandı. Ameliyat esnasında saptırıcı ileostomi açılmayan 10 hasta ve postoperatif takiplerinde ex olan 2 hasta çalışma dışı bırakıldı. Çalışmaya dahil edilen 14 hastanın demografik özellikleri, ECOG skoru, neoadjuvan tedavi, cerrahi yöntem, komplikasyonlar, nüks varlığı ve postoperatif dönemde uygulanan rektal muayene ve dilatasyon sayısı tanımlayıcı istatistik yapılarak değerlendirildi.

BULGULAR: Hastaların 9'u erkek (%64,28), 5'i kadın (%35,71), yaş (ort.±s.s.) 59,57±11,45 idi. 7 hastanın ECOG skoru 0 (%50), 4 hastanın skoru 1(%28,57), 2 hastanın skoru 2 (%14,28) ve 1 hastanın da 3 (%7,14) idi. 9 hastada (%64,28) en sık hipertansiyon olmak üzere ek hastalık mevuttu. 12 hasta (%85,71) preoperatif dönemde neoadjuvan tedavi aldı. Tüm hastalar açık yöntemle ameliyat edildi ve ameliyat esnasında saptırıcı ileostomi açıldı. Postoperatif dönemde 5 hastada (%35,71) en sık yara yeri enfeksiyonu olmak üzere komplikasyon gelişti ve takiplerde hiçbir hastada lokal nüks izlenmedi. Hastanede kalış süresi (ort.±s.s.) 13,5±8,59 idi. Hastalara postoperatif 15. günden itibaren 15 günde bir rektal tuşe ve dilatasyon yapıldı. Ortalama tuşe/dilatasyon sayısı 5,17 (4-6) olarak değerlendirildi. Hastaların tümüne kontrol rektoskopi uygulandı ve hiçbir hastada anastomoz darlığı izlenmedi.

TARTIŞMA / SONUÇ: Anorektal bölgede anastomoza sahip hastalarda stoma kapatılıncaya kadarki dönemde periyodik olarak uygulanan rektal muayene ve dilatasyonun anastomoz darlığını önlemede non-invaziv, basit uygulanabir ve etkin bir yöntem olarak kullanılabileceği kanaatindeyiz.

Anahtar Kelimeler: Kolorektal anastomoz, İleal poş anal anastomoz, Anastomoz darlığı, Rektal tuşe ve dilatasyon

Yayın No: S-021

Cerrahi Onkoloji Servisinde Yatan Hastalarda Preoperatif Ve Postoperatif Anksiyete Durumlarının Değerlendirilmesi

Barış Candan[1], Göktürk Gürsoy[1], Yusuf B. Özoğul[1], Musa Akoğlu[1]

[1]*Ankara Şehir Hastanesi Cerrahi Onkoloji Kliniği*

GİRİŞ / AMAÇ: Anksiyete hastanede yatan hastalarda yaygındır ve cerrahi öncesi anksiyetenin arttığı çalışmalarda gösterilmiştir.Preoperatif anksiyete oranının %60-80'lere çıktığı bildirilmiştir. Anksiyete artışı; postoperatif ağrı , analjezi ihtiyacını artırmakta, postoperatif kısa dönem sonuçları olumsuz etkilemekte ve yatış süresini uzatmaktadır. Prospektif kohort planlanan ve ilk sonuçları sunulan bu çalışmada cerrahi onkoloji servisinde ameliyat edilen hastaların anksiyete düzeylerini ölçmeyi , bunların demografik ve klinik faktörlerle ilişkisini araştırmayı amaçladık.

GEREÇ ve YÖNTEM: 2021 aralık ve 2022 ocak tarihleri arasında 1 aylık süreçte kliniğimizde ameliyat için yatırılan ; psikiyatrik,mental retarde ve yabancı uyruklu olmayan 39 hasta çalışmaya alındı. Preoperatif dönemde; hastalarla yüz yüze görüşülerek anksiyete düzeyleri STAI-I ve II ve Beck Anksiyete Ölçekleri ile değerlendirildi.Ölçüm sonuçlarıyla; yaş, cinsiyet, medeni durum, eğitim durumu , madde bağımlılığı, ameliyatın türü, yatış tanısı, hastalığın benign – malign olmasıyla ve yatış süresi ile ilişkisi değerlendirildi.

BULGULAR: Hastaların demografik,klinik ve anksiyete durum özellikleri tabloda gösterilmiştir (Tablo-1).Yaş ortalaması 54'tü , %56'sı kadın idi. Preoperatif STAI-I 43,21±3,91 , STAI-II 47,95±4,38 (39-56), preoperatif Beck's 25,92±5,50 (21-38),postoperatif STAI-I 43,51±4,03 (36-52), Beck's 27,92±8,15 (21-52) hastanede yatış süresi 5,46±7,24 (1-36) gündü.Demografik ve klinik faktörlerin preoperatif anksiyete skoru ile ilişkisinde erkek cinsiyet ve malign hastalık tanısı anlamlı bulundu ($p < 0,05$) (Tablo-2). Bu faktörlerin postoperatif anksiyete skoru ile ilişkisinde; erkek cinsiyette STAI-I ve Beck's anlamalı bulunmuştur ($p<0,05$) (Tablo-3). Preoperatif skorlama sistemlerinin hastane yatış süresi ile ilişkisinde preoperatif anksiyetenin yüksekliğini gösterecek şekilde Beck's anlamlı bulundu.($p<0,05$)(tablo-4)

Tablo 1. Demografik ve Klinik Faktörlerin Dağılımı

Yaş, yıl, ortalama±SS, dağılım	54,08±14,26 (27-83)
Cinsiyet, n(%)	
Erkek	17 (%43,6)
Kadın	22 (%56,4)
Yaşadığı Yer, n(%)	
Şehir içi	22 (%56,4)
Şehir dışı	17 (%43,6)
Mesleki Durum, n(%)	
Çalışıyor	18 (%46,2)
Çalışmıyor	21 (%53,8)
Medeni Durum, n(%)	
Evli	33 (%84,6)
Bekar	5 (%12,8)
Dul	1 (%2,6)
Eğitim Durumu, n(%)	
İlköğretim	23 (%59,)
Lise	13 (%33,3)
Lisans	1 (%2,6)
Yüksek Lisans	2 (%5,1)
Sigara Kullanımı, n(%)	
Yok	27 (%69,2)
Var	12 (%30,8)
Ek Hastalık, n(%)	
Yok	15 (%38,5)
Var	24 (%61,5)
Geçirilmiş Ameliyat, n(%)	

Yok Var	13 (%33,3) 26 (%66,7)
Yatış Tanısı, n(%) Benign Malign	 27 (%69,2) 12 (%30,8)
Tanı, n(%) Herni Kolelitiazis Multinodüler Guatr Meme kanseri Kolo-rektal kanser Memede kitle Anal fissür Ostomi kapatılması Rektal prolapsus Lenf nodu biyopsisi Pankreas kanseri Obezite Mide GIST * GÖRH **	 12 (%30,8) 7 (%17,9) 3 (%7,4) 5 (%12,8) 3 (%7,7) 1 (%2,6) 1 (%2,6) 1 (%2,6) 1 (%2,6) 1 (%2,6) 1 (%2,6) 1 (%2,6) 1 (%2,6) 1 (%2,6)
Preoperatif STAI-I, ortalama±SS* , dağılım**	43,21±3,91 (36-51)
Preoperatif STAI-II, ortalama±SS, dağılım	47,95±4,38 (39-56)
Preoperatif Beck's, ortalama±SS, dağılım	25,92±5,50 (21-38)
Postoperatif STAI-I, ortalama±SS, dağılım	43,51±4,03 (36-52)
Postoperatif Beck's, ortalama±SS, dağılım	27,92±8,15 (21-52)
Hastane Yatış Süresi, gün, ortalama±SS, dağılım	5,46±7,24 (1-36)

GIST*:Gastro intestinal Stromal Tümör,GÖRH**:Gastroözofageal Reflü Hastalığı,SS***:Standart Sapma

Tablo 2. Demografik ve Klinik Faktörlerin Preoperatif Anksiyete Ölçeklerine Göre Dağılımı

Değişken	n(%)	Preoperatif STAI-I		Preoperatif STAI-II		Preoperatif Beck's	
		ortalama±SS	P değeri	ortalama±SS	P değeri	Ortanca (min-maks)	P değeri
Yaş							
<65 yaş	28 (%71,8)	43,50±3,95	0,460†	48,32±4,23	0,405†	23,5(21-38)	0,975§
>65 yaş	11 (%28,2)	42,45±3,88		47±4,81		24(21-37)	
Cinsiyet							
Erkek	17 (%43,6)	41,47±3,12	**0,013**†	47,29±4,13	0,420†	22(21-38)	**0,027**§
Kadın	22 (%56,4)	44,55±3,99		48,45±4,60		27(21-38)	
Yaşadığı yer							
Şehir içi	22 (%56,4)	43,68±3,81	0,394†	48,64±3,76	0,271†	22(21-38)	0,118§
Şehir dışı	17 (%43,6)	42,49±4,07		47,06±5,06		25(21-38)	
Mesleki durum							
Çalışıyor	18 (%46,2)	43,06±3,97	0,829†	47,61±4,91	0,662†	22(21-38)	0,06§
Çalışmıyor	21 (%53,8)	43,33±3,95		48,24±3,98		26(21-38)	
Medeni durum							
Evli	33 (%84,6)	43,18±4,15		48,06±4,58		24(21-38)	
Bekar	5 (%12,8)	42,80±2,28	0,764F	47±3,67	0,862F	23(22-27)	0,510H
Dul	1 (%2,6)	46		49		30	
Eğitim durumu							
İlköğretim	23 (%59,)	42,30±3,85		47,78±4		26(21-38)	
Lise	13 (%33,3)	44,38±3,99		49,23±4,49		22(21-38)	
Lisans	1 (%2,6)	45	0,966F	40	0,168F	21	0,104H
Yüksek Lisans	2 (%5,1)	45±4,24		45,50±6,36		21,5(21-22)	

Sigara kullanımı							
Yok	27 (%69,2)	43,07±4,04	0,758†	47,30±4,83	0,167†	25(21-38)	0,088§
Var	12 (%30,8)	43,50±3,75		49,42±2,81		22(21-30)	
Ek hastalık							
Yok	15 (%38,5)	43,60±3,56	0,625†	47,93±5,53	0,986†	23(21-38)	0,977§
Var	24 (%61,5)	42,96±4,17		47,96±3,62		24,5(21-38)	
Geçirilmiş ameliyat							
Yok	13 (%33,3)	44,08±4,71	0,332†	48,69±5,21	0,462†	22(21-37)	0,374§
Var	26 (%66,7)	42,77±3,46		47,58±3,97		24,5(21-38)	
Yatış tanısı							
Benign	27 (%69,2)	43,48±3,76	0,516†	48,22±4,34	0,566†	22(21-38)	**0,01**§
Malign	12 (%30,8)	42,58±4,33		47,33±4,61		28(22-38)	

§Mann Whitney U test; † Student T test; F: One Way Anova Test, H: Kruskal-Wallis Test

Tablo 3. Demografik ve Klinik Faktörlerin Postoperatif Anksiyete Skorlarına Göre Dağılımı

Değişken	**n(%)**	**Postoperatif STAI-I**		**Postoperatif Beck's**	
		ortalama±SS	**P değeri**	**Ortanca, dağılım**	**P değeri**
Yaş					
<65 yaş	28 (%71,8)	43,89±3,91	0,355†	24(21-52)	0,825§
>65 yaş	11 (%28,2)	42,55±4,39		23(22-39)	
Cinsiyet					
Erkek	17 (%43,6)	41,76±3,49	**0,015**†	23(21-46)	0,094§
Kadın	22 (%56,4)	44,86±3,98		27(21-52)	
Yaşadığı yer					
Şehir içi	22 (%56,4)	43,41±3,98	0,858†	23(21-52)	0,265§
Şehir dışı	17 (%43,6)	43,65±4,22		26(22-46)	

Mesleki durum					
Çalışıyor	18 (%46,2)	43,56±4,35	0,952†	23(21-46)	0,299§
Çalışmıyor	21 (%53,8)	43,48±3,85		26(21-52)	
Medeni durum					
Evli	33 (%84,6)	43,58±4,20	0,952F	24(21-52)	0,553H
Bekar	5 (%12,8)	43±3,60		23(22-30)	
Dul	1 (%2,6)	44		27	
Eğitim durumu					
İlköğretim	23 (%59,)	43,35±4,24	0,964F	27(21-48)	0,172H
Lise	13 (%33,3)	43,85±4,18		23(22-52)	
Lisans	1 (%2,6)	42		21	
Yüksek Lisans	2 (%5,1)	44±2,82		23(23-23)	
Sigara kullanımı					
Yok	27 (%69,2)	43,37±4,21	0,746†	25(21-52)	0,187§
Var	12 (%30,8)	43,83±3,76		23(21-32)	
Ek hastalık					
Yok	15 (%38,5)	44±3,52	0,558†	24(21-52)	0,907§
Var	24 (%61,5)	43,21±4,37		23,5(22-48)	
Geçirilmiş ameliyat					
Yok	13 (%33,3)	44,31±4,99	0,392†	23(22-44)	0,904§
Var	26 (%66,7)	43,12±3,51		24(21-52)	
Yatış tanısı					
Benign	27 (%69,2)	43,56±3,85	0,923†	23(21-52)	**0,020§**
Malign	12 (%30,8)	43,42±4,60		29,5(22-48)	

§Mann Whitney U test; † Student T test; F: One Way Anova Test, H: Kruskal-Wallis Test

TARTIŞMA / SONUÇ: Çalışmamızda malign ve benign hastaların hem preoperatif hem postoperatif anksiyete durumlarını araştırdık.Literatürde benzer bir çalışmaya rastlamadık.Çalışmalarda STAI-I ve II 39-40 puan klinik olarak anksiyetenin varlığını işaret etmektedir. Preoperatif ve postoperatif anksiyete durum değerlendirilmesine göre STAI- I'in kadın cinsiyette daha yüksek ,preoperatif Beck's yüksek olanlarda hastanede yatış süresinin daha uzun olduğu ve malign hastalarda postoperatif Beck'sin daha yüksek olduğu saptandı.Sonuç olarak malign hastalarda anksiyete skorunun yüksek olmasının uyumu ve komplikasyonlaına etkisi açısından cerrahi onkologlar tarafından göz önünde bulundurulmasını önermekteyiz.

Anahtar Kelimeler: preoperatif ve postoperatif anksiyete, cerrahi onkoloji, malignite

Yayın No: S-022

Pararektal Kitleye Laparoskopik Yaklaşım

Çağhan Pekşen[1], Aziz Sümer[1]

[1]*İstinye Üniversitesi Tıp Fakültesi Genel Cerrahi A.B.D.*

GİRİŞ / AMAÇ: Pelvis; genito-üriner sistem ve gastrointestinal sistemin, anatomik ve fizyolojik olarak yakın ilişkide olduğu en dar alandır. Pararektal kitlelerin orjini, semptomları, tanısı ve tedavi planlaması multidisipliner yaklaşım gerektirmektedir. Pararektal kitlelere kadınlarda daha fazla rastlanmaktadır. Erkeklerde dar pelvis nedeniyle pararektal kitleler daha semptomatik olup cerrahi müdahalesi daha güçtür. Günümüzde laparoskopik ve robotik yöntemlerin efektif kullanılmasıyla pararektal kitle cerrahilerinin morbidite ve mortalite oranları azalmıştır. Çalışmamızda pararektal kitlesi olan hastanın laparoskopik cerrahi tedavisini sunmayı amaçladık.

OLGU: 38 yaşında erkek hasta rektal ağrı şikayeti ile başvurdu. Dijital muayenede rektuma anteriordan bası yapan düzgün yüzeyli lezyon saptandı. Kolonoskopide mukozaI lezyon saptanmadı. Kontrastlı tüm abdomen tomografi ve pelvik manyetik rezonans çekildi. Derin pelviste rektum anteriorda, prostat posterior komşuluğunda 6×5×4 cm'lik düzgün sınırlı, hipervasküler, rektuma invazyon şüphesi olan kitle saptandı. (Resim 1) Lezyonun lokalizasyonu ve hipervaskuler olması nedeniyle preop biyopsi alınmadı. Uzak metastaz bulgusu yoktu. Laparoskopik yöntemle mesane posteriorundan pelvik bölgeye ulaşıldı. (Resim 2) Kitlenin semina vesicularisleri ve epididimisleri laterale ittiği görüldü. Rektuma invazyonu yoktu. Pelvik tabandan yaklaşık 6x5x5 cm'lik kitlesel lezyon eksize edildi. Hasta postop 2.günde taburcu oldu ve 10.gün kontrolünde herhangi bir şikayetinin olmadığını belirtti. Patoloji sonucu ektopik prostat dokusu olarak raporlandı.

Resim 1

Resim 2

TARTIŞMA / SONUÇ: Derin pelvisde bulunan pararektal kitlelerin yönetimi multidisipliner yaklaşım gerektirmekte olup laparoskopik eksizyonu mümkündür.

Anahtar Kelimeler: Pararektal Kitle

Yayın No: S-023

Cerrahi Onkoloji Kliniğinde Sitoredüktif Cerrahi Ve HİPEK Planlanan Hastaların Değerlendirilmesi

Ahmet Orhan Gürer[1], Gözde Ertunç Açıkgöz[1], Yusuf B. Özoğul[1]

[1]*Ankara Şehir Hastanesi, Cerrahi Onkoloji Kliniği*

GİRİŞ / AMAÇ: Sitoredüktif Cerrahi (SRC); karın içinde gözle görülebilir tümör bırakmayarak tüm tümöral doku, organ ve/veya peritoneal yüzeylerin çıkarılmasıdır. İşlem sonrası uygulanan hipertermik intraperitoneal kemoterapi (HİPEK) ile makroskopik sitoredüksiyonun mikroskopik sitoredüksiyona tamamlanması hedeflenmektedir. Cerrahi Onkoloji Kliniğimizde SRC ve HİPEK planlanan hastaların verilerini sunmayı amaçladık.

OLGU: Eylül 2020-Ekim 2021 tarihleri arasında SRC ve HİPEK planlanan 11 hastanın sonuçları retrospektif olarak değerlendirildi. SRC ve HİPEK yapılmasına multidisipliner onkoloji konseyinde karar verildi. Hastaların demografik, klinik ve histopatolojik verileri, mortalite ve sağkalım değerlendirildi. Hastaların 7'si erkek (%63,6), 4'ü kadın (%36,4), ortalama yaş 52,91±13,97 idi. Etiyolojide 4 hastada psödomiksoma peritonei, 2 hastada kolon tümörü, 2 hastada mide tümörü, 2 hastada rektum tümörü ve 1 hastada ampulla vateri tümörü mevcuttu. Hastaların 6'sı primer (%54,5), 5'i sekonder (%45,5) vaka idi. 6 hasta (%54,54) ASA-2, 4 hasta (%36,36) ASA-3 ve 1 hasta (%9,09) ASA-4 olarak değerlendirildi. Ortalama ameliyat süresi 412,22 dk idi. İntraoperatif ve postoperatif 1 aylık dönemde mortalite olmadı. Peritoneal karsinom indeksi 39 olan kolorektal kanserli, ASA 4 olan bir hastaya batın içi asit için SRC+HİPEK yapıldı. İlk ameliyatında hemodinamik instabilite nedeniyle SRC tamamlanamayan ve HİPEK yapılamayan 1 hastaya ikinci ameliyatında batın içine tümör nedeniyle girilemedi. Takipte hastaların 3'ünün (%37,37) ex olduğu 8 hastanın (%72,72) ise hala hayatta olduğu öğrenildi.

TARTIŞMA / SONUÇ: Günümüzde SRC ve HİPEK'in bazı peritoneal malignitelerde sağkalımı arttırdığı yönünde birçok çalışma mevcuttur. Eksiksiz sitoredüksiyon ve uygun HİPEK yapılan hastalarda maksimum fayda görülebilmektedir. Sonuç olarak; uygun hasta seçimi, deneyimli ekip ve işlemin deneyimli merkezlerde uygulanması prosedürün başarısını etkileyen en önemli faktörler arasında sayılabilmektedir.

Anahtar Kelimeler: hipertermik intraperitoneal kemoterapi, Sitoredüktif Cerrahi

Yayın No: S-024

Panpelvik Karsinomatoz İçin Retrograd Pelvik Sitoredüksiyon(RPS)("Down-to-Up")

Selman Sökmen[1], Tayfun Bişgin[1], Berke Manoğlu[1], Funda Obuz[2]

[1]*Dokuz Eylül Üniversitesi Tıp Fakültesi Genel Cerrahi Anabilim Dalı, Kolorektal Ve Pelvik Cerrahi Birimi, İzmir*
[2]*Dokuz Eylül Üniversitesi Tıp Fakültesi, Radyoloji Anabilim Dalı, İzmir*

GİRİŞ / AMAÇ: Ağır pelvik karsinomatoz pelvik organları blok halinde tutarak pelvik anatomiyi bozar, tamamen oblitere ederek cerrahi erişimi olanaksız kılar. Böyle olgularda tam bir tümör eradikasyonu için uyguladığımız RPS tekniğini ve sonuçlarını bildirmeyi amaçladık.

GEREÇ ve YÖNTEM: Onbeş yıllık prospektif kohort: tümü kadın [ortalama yaş 56; (21-77)]ve periton kanser indeksi>15 olan 163 hastaya RPS ve hipertermik intraperitoneal kemoterapi (HİPEK) uygulandı. Ağırlıklı histopatolojiler over(n=100), kolorektal(n=22) ve appendiks(n=20) kanseriydi. Neoadjuvan kemoterapi %65 hastada verilmişti. Hastaların %44'ünde en az 1 yandaş hastalık mevcuttu. RPS tekniğinde onkolojik erişim, lateral retroperitoneal disseksiyon ile mediyal vajinal ampütasyonu içerir. Pelvik disseksiyon retrograd yönde an blok multi-kompartmental sürdürülerek tamamlanır. Çıkarılan organ sayısı %50 olguda 5'ten fazlaydı. Senkron hastalık %60'ında söz konusuydu. Tüm hastalarda en az bir gastrointestinal rezeksiyon vardı. Bir anastomoz 71(%43.5), iki ve ikiden fazla anastomoz 15(%9.2) hastada yapıldı. Stoma oranı %52 idi. Ortalama ameliyat süresi 580(120 ile 700) dakikaydı. Splenektomi(n=34, %21) ve ileum rezeksiyonu(n=114, %70) oldukça sık gerekmiştir. Hipek toksisitesi %15.3(n=25) oranında görüldü.

BULGULAR: Tam sitoredüksiyon derecelendirme oranları sırasıyla %51.5(CC-0), %33.7(CC-1) ve %14.7(CC-2)'di. Komplikasyon oranı %44'tü: Clavien-Dindo I-II %27.5, III-IV ise %16.5'tu. Dokuz(%5.5) hastada anastomoz kaçağı gelişti. Perioperatif mortalite 13(%7.9) hastada gerçekleşti. En sık neden septik komplikasyonlardı. Yoğun bakım yatış oranı %43'tü.Hastanede kalış süresi 21(3-94) gündü. Median izlem ve sağkalım süreleri 29.4 ve 23.8 aydır. Genel sağkalım %23'tür.

TARTIŞMA / SONUÇ: Panpelvik tümör tutuluşlu ağır karsinomatoz hastalık RPS ile rezeke edilebilir. Kabul edilebilir bir morbiditeyle gerçekleştirilebilmektedir. RPS için net endikasyonlar: (1) Pelvis santralini tamamen dolduran kompleks pelvik karsinomatoz ve (2) Pelvik anatomik boşlukları oblitere eden ekstensiv tümör tutuluşu. Sitoredüktif cerrahi ekibi böyle zorlu bulgular varlığında lateral retroperitoneal yaklaşımla, mediyal vajen ampütasyonu yaparak aşağıdan yukarı(retrograd) pelvik sitoredüksiyon gerçekleştirmelidir.

Anahtar Kelimeler: Peritoneal metastaz, panpelvik tümör, retrograd pelvik sitoredüksiyon, komplikasyon, sağkalım

Yayın No: S-025

Sitoredüktif Cerrahi Yapılan İleri Evre Epitelyal Over Karsinomu Olan Hastalarda Erken Komplikasyon Gelişiminde Sarkopeninin Rolü, Retrospektif Analiz

Gökhan Coşkun[1], Kürşat Karadayı[2], Halil Türkan[3], Ufuk Karabacak[4], Murat Can Mollaoğlu[4], Meriç Emre Bostancı[4]

[1]*Tokat Devlet Hastanesi Cerrahi Onkoloji*
[2]*Cumhuriyet Üniversitesi Hastanesi Cerrahi Onkoloji*
[3]*Şanlıurfa Mehmet Akif İnan Eğitim Ve Araştırma Hastanesi*
[4]*Sivas Numune Hastanesi*

GİRİŞ / AMAÇ: Sarkopeni birçok kanserde; pankreas, hepatik, biliyer trakt, GİS ve Ürotelyal kanserde prognostik faktör olarak tanımlanmıştır. MRI ve BT iskelet kası kantitatif ölçümü için kullanılabilir. Primer Sitoredüktif Cerrahi (PDS) over kanserlerinde genel sağkalıma olumlu katkısı olan ilk sıradaki tedavi yöntemidir. Bu çalışmanın amacı ileri evre over kanseri hastalarında yapılan PDS sonrası erken komplikasyon gelişiminde sarkopeninin rolünü araştırmaktır.

GEREÇ ve YÖNTEM: Ocak 2013-Haziran 2021 arasında Sivas Cumhuriyet Üniversitesi Hastanesi Cerrahi Onkoloji kliniğinde ileri evre over kanseri nedeniyle Sitoredüktif Cerrahi yapılan 57 hasta retrospektif olarak incelendi. Toplam Skeletal Muscle Area (SMA), sağ ve sol psoas major kaslarının kesit alanları toplamı Psoas Muscle Area (PMA), SMA ve PMA değerlerinin hastanın boyunun karesine oranlanmasıyla Skeletal Muscle Index (SMI) ve Psoas Muscle Index (PMI) değerleri hesaplandı. SMI ölçümlerine göre SMI<38,5 olan 23 hasta sarkopenik, SMI>= 38,5 olan 34 hasta nonsarkopenik; PMI ölçümlerine göre PMI<4,3 olan 19 hasta sarkopenik, PMI>=4,3 olan 38 hasta nonsarkopenik olarak gruplandırıldı. Postop erken komplikasyonlar Clavien-Dindo 3 ve üzeri major komplikasyonlar olarak sınıflandırıldı.

Total Skeletal Muscle Area

Psoas Muscle Area

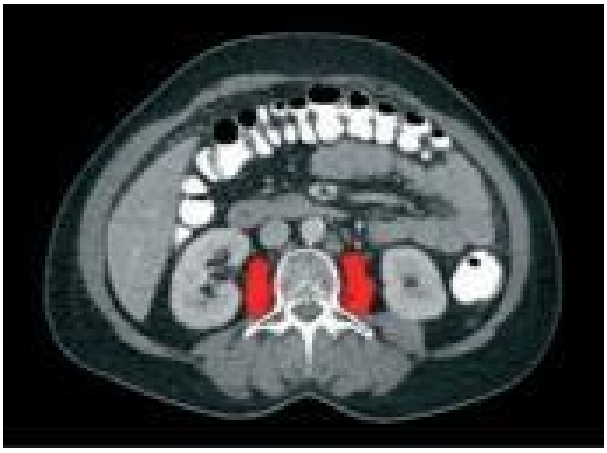

BULGULAR: PDS yapılan bu hastalarda sarkopenik ve sarkopenik olmayan iki grup arasında genel sağkalım açısından istatistiksel anlamlı fark saptanmamıştır. Buna karşın erken postop dönemde gelişen major komplikasyonlar, sarkopenik grupta anlamlı olarak daha fazla görülmüştür. Ayrıca PCI skoru yüksek olan ve FIGO 3C olan hastalarda erken komplikasyonlar, düşük PCI skoru ve FIGO 3A-3B olanlara göre anlamlı olarak fazla görülmüştür. Univariate ve Multivariate analizde yüksek PCI skoru ve SMI <38,5 değeri postop erken komplikasyonlar açısından risk faktörleri olarak bulunmuştur.

TARTIŞMA / SONUÇ: Sarkopeni; tanısı, ölçüm yöntemleri, ileri evre over kanserinde genel ve hastalıksız sağkalıma etkisi henüz konsensüs sağlanmamış konulardır. Bu nedenle daha geniş hasta serilerinde yapılacak prospektif randomize çalışmalara ihtiyaç vardır. Bununla birlikte tedavi öncesi evreleme için rutin kullanılan BT görüntülerinden kantitatif ölçümler ile hastaların sarkopenik durumlarının belirlenmesi kullanışlı ve ek maliyeti olmayan bir yöntemdir. Hastanın sarkopeni durumunun tedavi öncesi belirlenmesi, tedavi komplikasyonlarının öngörülebilmesi açısından avantajdır.

Anahtar Kelimeler: Primer Sitoredüktif Cerrahi, Over Kanseri, Sarkopeni, Erken Komplikasyonlar

Yayın No: S-026

Kolonoskopiye Bağlı İatrojenik Kolon Perforasyonlarının Yönetimi

Fatih Dal[1], Erdoğan Mütevelli Sözüer[1]

[1]*Erciyes Üniversitesi Tıp Fakültesi Genel Cerrahi AD*

GİRİŞ / AMAÇ: Kolon perforasyonu, kolon duvarının tümünü tutan ve pnömoperitoneum ile sonuçlanan tam kalınlıkta doku defekti olarak tanımlanır. Perforasyon, tanısal ve terapötik kolonoskopiler sırasında beklenmedik bir şekilde ortaya çıkabilecek en yaygın komplikasyonlardan biridir. Sigmoid kolon en yaygın perforasyon bölgesidir ve tanısal kolonoskopi sırasında meydana gelen perforasyonların %51-53'ünün yeridir. Kolonoskopik perforasyon oranları yapılan işlemlere göre değişir. Tanısal kolonoskopi sonrası %0,01-0,11 arasında gerçekleşir.

GEREÇ ve YÖNTEM: Erciyes Üniversitesi Tıp Fakültesi Genel Cerrahi Endoskopi Ünitesinde 12 yıllık süreçte 7925 kolonoskopi işleminde ortaya çıkan 10 iatrojenik kolon perforasyonu vakası retrospektif olarak değerlendirildi

BULGULAR: Perforasyon lokalizasyonları; Bir vakada rektum, 1 vakada rektosigmoid bileşke, 7 vakada sigmoid kolon ve bir vakada splenik fleksura olarak tespit edildi. Perforasyon gerçekleşen 10 vakadan 7 tanesine ilk 24 saatte tanı konuldu. 5 hastadaki perforasyon işlem esnasında farkedildi. 4 vakada perforasyon endoskopik klipsle kapatıldı. Bir tanesinde yaklaşık 3 cm lik perforasyon operasyonel olarak primer tamir edildi. İşlem esnasında farkedilmeyen ancak takibine devam edilip klinik ve radyolojik olarak perforasyon tanısı konulan 2 vakadan birine primer onarım ötekine ise perforasyon alanından sigmoid loop kolostomi işlemi uygulandı. Toplam 3 vakada perforasyona 24 saatten daha geç tanı konuldu. Bu 3 vakada da perforasyona primer onarım ve onarım bölgesinin proksimaline loop kolostomi prosedürü uygulandı. Takipler esnasında hiç bir hastada erken dönemde mortalite gerçekleşmedi.

Perforasyon

Klipsle kapama

TARTIŞMA / SONUÇ: İatrojenik kolon perforasyonu kolonoskopi esnasında nadiren meydana gelen ve yaşamı tehdit eden en önemli komplikasyonlardan biridir. İşlem esnasında mutlaka lümen görülerek ilerlenilmeli, lümen görülse bile skop rahat olarak ilerletilemiyorsa aşırı zorlamaktan kaçınılmalı ve aşırı hava verilmesinden sakınılmalıdır. Çıkış esnasında hem mukozanın endoskopik patolojilerini değerlendirmek hem de perforasyon bulgusu olabilecek patolojileri gözden kaçırmamak adına çok dikkatli ve optimal bir değerlendirme yapılmalıdır.İşlem esnasında tespit edilen perforasyonlara yönelik olarak uygun vakalarda (ilk 4 saatte tespit,perforasyon çapının 1 cm'den düşük olması, yeterli barsak temizliği) düşük morbidite oranları ile endoskopik klipsleme uygun bir seçimdir.

Anahtar Kelimeler: İatrojenik Kolon Perforasyonu, Kolonoskopi

Yayın No: S-027

Sitoredüktif Cerrahi Ve Hipek Uyguladığımız 20 Olgunun Erken Dönem Sonuçları

Osman Bandırmalı[1], İsmail Alper Tarım[1]

[1]*Ondokuz Mayıs Üniversitesi, Genel Cerrahi AD*

GİRİŞ / AMAÇ: Sitoredüktif cerrahi (SRC) ve hipertermik intraperitoneal kemoterapi (HİPEK)'in seçilmiş hastalardaki etkinliği yapılan çalışmalarla gösterilmiştir. Ancak SRC ve HİPEK'in morbidite ve mortalitesi oldukça yüksektir. Literatürdeki bilgiler daha çok tek merkez tecrübesi şeklinde olan olgu serilerinden elde edilmiştir. Bu bildiri ile kliniğimizde SRC ve HİPEK uygulanan hastalardaki post-operatif komplikasyonlar, onkolojik sonuçlar ve erken dönem sonuçlarının sunulması amaçlanmıştır.

GEREÇ ve YÖNTEM: Kliniğimizde Ağustos 2019-Haziran 2021 arasında ameliyat edilen 20 hastanın verileri prospektif olarak toplandı. Hastaların demografik verileri, yapılan ameliyat, ameliyat süreleri, hastanede yatış süresi, morbidite ve mortalite kaydedildi.

BULGULAR: Hastaların ortalama yaşı 55 (27-74) idi ve 11 tanesi erkek (%55), 9 tanesi kadın (%45) idi. Ortalama ameliyat süresi 410 dk ve ortalama yatış süresi 11 gün oldu. 3 hastada post-operatif bir hafta içinde diyaliz ihtiyacı olmayan akut böbrek yetmezliği gelişti ve medikal tedaviye cevap alındı. Bir hastada post-operatif 4. Günde intraabdominal hemoraji gelişti ve girişimsel radyoloji tarafından selektif arteriyel embolizasyon uygulandı. Bir hastada 15. günde malign plevral efüzyon gelişti ve kateter ile drene edildi. Bir hastada sağ pnömotoraks gelişti ve tüp torakostomi uygulandı. Patoloji sonuçlarında; 6 hastada gastrik adenokarsinom, 5 hastada kolorektal adenokarsinom, 4 hastada appendiks müsinöz karsinom, 2 hastada kolorektal müsinöz adenokarsinom, 1 hastada primeri bilinmeyen peritoneal karsinomatozis (post-operatif patolojide gastrointestinal sistem ile uyumlu), 1 hasta over seröz karsinom, 1 hastada peritoneal mezotelyoma tespit edildi. Sadece bir hastada erken dönemde (post-operatif 2.gün) mortalite gelişti. Hayatta olanların medyan takip süresi 17 aydı (3-30 ay).

TARTIŞMA / SONUÇ: SRC ve HİPEK'in morbidite ve mortalitesi kabul edilebilir düzeydedir. SRC ve HİPEK'in, multidisipliner yaklaşımla, iyi bir hasta hazırlığı ile bu konuda deneyimli ekipler tarafından güvenle yapılabileceğini vurgulamaya çalıştık.

Anahtar Kelimeler: hipertermik intraperitoneal kemoterapi, sitoredüktif cerrahi

Yayın No: S-028

Olgu Sunumu: Laparoskopik Total Kolektomide Transanal NOSES Tekniği

Ali Zeynel Abidin Balkan[1], Aykut Ekin[1], Mehmet Nuri Yıldız[1], Bahri Çakabay[1]

[1]*SBÜ Diyarbakır Gazi Yaşargil Eğitim Ve Araştırma Hastanesi*

GİRİŞ / AMAÇ: NOSES (Natural Orifice Specimen Extraction Surgery) intraabdominal operasyonda rezeke edilen spesmenin ciltte insizyon yapılmaksızın doğal açıklıktan batın dışına alınmasıdır(1) .Son yıllarda dünya genelinde bu cerrahi yaklaşıma ilgi artarak devam etmektedir.Minimal insizyon, azalmış postoperatif ağrı,yatış süresinde kısalma, estetik görüntü daha da popüler hale getirmektedir(2).Transanal, Transoral ve Transvajinal olarak yapılabilir(1). Biz FAP zemininde laparoskopik total kolektomi yaptığımız olgumuzda NOSES tekniğini sunmayı amaçladık.

OLGU: 42 yaşında erkek, ailede Familial Adenömatöz Polipozis öyküsü mevcuttu.Aile öyküsü nedeniyle yapılan taramada, kolonoskopide multiple sayıda polip olması üzerine kliniğimize başvurdu.Rektosigmoidoskopisinde anal girimden 25.cm'e kadar polip izlenmedi.Biyopsi sonucu düşük grade displazi olarak raporlandı.Hastaya FAP nedeniyle total kolektomi ileorektal anastomoz yapılmasına karar verildi. FAP nedeniyle laparaskopik total kolektomi yapıldıktan sonra spesmen rektumdan endogia stapler ile transeke edildi. Daha sonra rektum proksimalindeki stapler hattı ligasure yardımı ile açıldı. Distal açıklıktan batın içine gönderilen overklemp ile spesmen tutularak anal kanaldan batın dışına alındı (Resim 1-2). Daha sonra sirküler stapler yardımı ile ileorektal anastomoz yapıldı. Postoperatif 1. günde rejim başlanarak 6. günde sorunsuz taburcu edildi. Hİstopatolojisi makroskopik olarak multiple sayıda polip ve mikroskopik olarak multiple tübüler adenom ve adenomlarda düşük derecede displazi olduğu şeklinde raporlandı.

RESİM 1

RESİM 2

TARTIŞMA / SONUÇ: NOSES tekniğinde kolon ve rektum cerrahisinde hasta seçiminin nasıl yapılacağı ve seçilen hasta gruplarında güvenli bir şekilde yapılması tartışma konusudur.Malignite hastalarında tümör çapı, pelvik genişlik, kontaminasyon ve tümör ekimi gibi konularda yeterli çalışma yoktur(3) . NOSES uygulanan hastalar da postoperatif dönemde ağrı, yatış süresi ve kozmetik sonuçlar konvansiyonel yöntemlere göre belirgin olarak azdır. Barsak fonksiyonları erken dönüş sağlar.Konvansiyonel yöntemlere göre postoperatif dönemde yara yeri enfeksiyonu ve insizyonel herni gibi komplikasyonlar belirgin azdır(2).Ancak NOSES uygulamasında spesmen extraksiyonu yapılan organın anatomik ve fonksiyonel bozulma, ağrı, kontaminasyon tümör implantasyonu gündeme gelen endişelerdir. Yapılan çalışmaların kısa dönem sonuçlarında anlamlı fark saptanmasa da bu konuda uzun dönem sonuçlar henüz yaynlanmamıştır(3).

Anahtar Kelimeler: NOSES, NOTES, TOTAL KOLEKTOMİ, FAP

Yayın No: S-029

Kolorektal Kansere Bağlı Obstrüksiyonlarda Öngörücü Faktörler

Murat Can Kale[1], İlhan Dursun[1], Orhan Üreyen[1], Abidin Gazi Alagöz[1], Emrehan İnci[1], Enver İlhan[1]

[1]*SBÜ İzmir Bozyaka Eğitim Ve Araştırma Hastanesi Genel Cerrahi Kliniği*

GİRİŞ / AMAÇ: Kolorektal kanserin önemli bir kısmı obstrüksiyon ile başvurmaktadır. Bu çalışmada perinöral invazyon ve diğer risk faktörlerinin obstrüksiyon üzerindeki etkisini araştırmak amaçlandı.

GEREÇ ve YÖNTEM: Kolorektal kansere bağlı obstrüksiyon nedeni ile acil servise başvuran olgular (Grup I) ve obstrüksiyon gelişmeden başvuran olgular (Grup II) olarak iki gruba ayrıldılar. Gruplar yaş, cinsiyet, tümör yerleşim yeri, tümör boyutu, TNM evrelemesi, tümör histopatolojisi ve diğer risk faktörleri yönünden araştırıldı.

BULGULAR: Toplam 217 olgu incelendi.Grup I de 60 (%30), grup II de ise 157 (%72) olgu vardı. Grup Ide 43(%72), Grup IIde ise 102(%65) erkek olgu vardı. Tümör obstrüksiyonu ile cinsiyet arasında ilişki bulunmadı(p:0,34).genç yaş (65 yaş ve altı) ve ileri yaş(65 yaş üstü) olarak bakıldığında ise 65 yaş altında obstrüksiyon oranı % 21 iken 65 yaş üstünde % 34 idi(p:0,046). Tümör yerleşim yeri ile obstrüksiyon arasında ilişki olduğu görüldü(p:0,000). Sağ kolon tümörlerinin %29,5'i, sol kolon tümörlerinin % 66,7'si, üst rektum ve sigmoid tümörlerinin %31,8'i obstrüksiyon ile başvurmuşlardı. Grup I tümör boyutu ortanca ve ortalama değerleri sırasıyla 50 ve 48 mm, iken Grup II'de 41 ve 43 mm idi.Tümör boyutu ile obstrüksiyon arasında ilişki bulunmadı(p:0,08). Tümör T evresi, metastatik lenf nodu sayısı, N evresi ile obstrüksiyon arasında ilişki bulunmazken (p>0,05), tümör TNM evresi ile obstrüksiyon arasında anlamlı ilişki görüldü(p:0,000). Evre 1, 2, 3 ve 4 de obstrüksiyon görülme oranları sırasıyla %11, % 26, % 27 ve % 100 idi. Histolojik grade ile tümör obstrüksiyonu arasında ilişki görüldü(p:0,006). Lenfovasküler invazyon ile obstrüksiyon arasında ilişki görüldü(p:0,008).Lenfovasküler invazyon olmayan grupta obstrüksiyon oranı % 21 iken lenfovasküler invazyon grubunda bu oran %39 idi. Perinöral invazyon ile obstrüksiyon arasında ilişki görüldü(p:0,001).Perinöral invazyon olmayan olguların %20'sinde, perinöral invazyon olan olguların %44ünde obstrüksiyon görüldü.Multivaryans analizde perinöral invazyon ve tümör yerleşim yeri tümör obstrüksiyonu ile ilişkiliydi.

TARTIŞMA / SONUÇ: Çalışmamızda kolorektal kanserlerde obstrüksiyon ile birçok faktör ilişkili bulunsa da tümör yerleşim bölgesi ve perinöral invazyon bağımsız risk faktörü olarak bulundu.

Anahtar Kelimeler: İleus, kolorektal kanser, perinöral invazyon

Yayın No: S-030

İndifferansiye Karsinom, Nöroendokrin Tümör Ve Gastrointestinal Stromal Tümör Histolojisi İçin Radikal Rezeksiyon Uygulanan Mide Kanserli Hastalarda Klinikopatolojik Özellikler Ve Cerrahi Sonuçlar

Erdoğan Mütevelli Sözüer[1], Uğur Topal[3], Mahmut Onur Kültüroğlu[1], Fatih Dal[2], Muhammet Akyüz[2], Şadi Yenel İsaoğulları[4], Mustafa Gök[2], Kemal Deniz[5]

[1]*Erciyes Üniversitesi Tıp Fakültesi Genel Cerrahi Ana Bilim Dalı Cerrahi Onkoloji Bilim Dalı, Kayseri*
[2]*Erciyes Üniversitesi Genel Cerrahi Ana Bilim Dalı, Kayseri*
[3]*Başakşehir Çam Ve Sakura Şehir Hastanesi Genel Cerrahi Kliniği, İstanbul*
[4]*Hınıs Şehit Yavuz Yürekseven Devlet Hastanesi, Erzurum*
[5]*Erciyes Üniversitesi Tıp Fakültesi Patoloji Ana Bilim Dalı, Kayseri*

GİRİŞ / AMAÇ: Mide kanseri birçok histolojik alt tipten oluşur. Mide kanserinde histolojik tiplerin prognostik değeri iyi tanımlanmamıştır. Bu çalışmada mide kanserinde farklı histolojik tiplerin cerrahi ve onkolojik sonuçlar üzerine olan etkilerini araştırmayı amaçladık.

GEREÇ ve YÖNTEM: 2010-2019 yılları arasında mide kanseri nedeniyle gastrektomi yapılan 1060 hasta arasından indifferansiye karsinom, nöroendokrin tümör ve gastrointestinal stromal tümör histolojisine sahip olan hastalar çalışmaya dahil edildi. Grup 1 (indifferansiye tümör), Grup2 (nöroendokrin tümör) ve Grup 3 (gastro intestinal stromal tümör) olarak 3 gruba ayrıldı. Gruplarda demografik ve klinik özellikler, operasyonel ve onkolojik sonuçlar ve sağ kalımlar karşılaştırıldı.

BULGULAR: Bin altmış hastadan 53'ü (%5) çalışmaya dahil edildi .Grup1:24;Grup2:10 ve Grup3;19 hastadan oluşuyordu. Yaş ortalaması (p:0,591) gruplarda benzerdi. Tümörler en sık korpus yerleşimliydi (%41.7 vs %80 vs %42 p:0,283). Grup 1 ve 2 de yer alan hastalara total gastrektomi sırasıyla %79.2 ve %60 oranında daha sık uygulanmış iken, Grup 3 de subtotal gastrektomi %63.2 sıklılıkla uygulanmıştı. Diseke edilen lenf nodu sayısı Grup 1'de yüksek (24.25 vs 13.70 vs 9.52 p:0,00) ve ortalama tümor boyutu Grup 3'de daha yüksekti (5,57 cm vs 4.26 cm vs 7.39 cm p:0,048). Anastomoz kaçağı (p:0,285) ve postoperatif 90 günlük mortalite (p:0,285) gruplarda benzerdi. Takiplerde lokal nüks Grup1'de daha sık saptandı (%50 vs %40 vs %10.5 p:0,0023). Toplam sağ kalım süresi Grup 1'de daha kısaydı (31 ay vs 78 ay vs 99 ay p:0.005).

TARTIŞMA / SONUÇ: Demografik özellikler, klinik özellikler ve cerrahi sonuçlar tümor histolojisinden etkilenmez iken, onkolojik sonuçların (ortalama sağ kalım ve lokal nüks) tümor histolojisi ile ilişkili olduğu görüldü. İndifferansiye karsinom diğer histolojik tiplere göre onkolojik açıdan agresif bir seyir göstermişti.

Anahtar Kelimeler: Mide kanseri, Cerrahi tedavi, Histopatoloji, Sağkalım, Postoperatif komplikasyonlar

Yayın No: S-031

Küratif Rezeksiyon Yapılan Özofagus Kanserli Hastalarda Tümör Hacim İndeksinin Prognostik Önemi

Hızır Yakup Akyıldız[1], Erdoğan Mütevelli Sözüer[1], Fatih Dal[2], Mahmut Onur Kültüroğlu[1], Uğur Topal[3], Muhammet Akyüz[2], Tutkun Talih[2], Doğan Gürkan İslam[2]

[1]*Erciyes Üniversitesi Tıp Fakültesi Genel Cerrahi Ana Bilim Dalı Cerrahi Onkoloji Bilim Dalı, Kayseri*
[2]*Erciyes Üniversitesi Tıp Fakültesi Genel Cerrahi Ana Bilim Dalı, Kayseri*
[3]*Başakşehir Çam Ve Sakura Şehir Hastanesi Genel Cerrahi Kliniği, İstanbul*

GİRİŞ / AMAÇ: Özofagus kanseri evrelemesi için tümör, node, metastaz sınıflandırma sistemi, önemli bir prognostik faktör olsa da, tümör hacmini içermez. Biz bu çalışmada özofagus kanserinde tümör hacminin prognostik değerini değerlendirmeyi amaçladık.

GEREÇ ve YÖNTEM: 2015-2019 yılları arasında özofagus kanseri nedeniyle küratif rezeksiyon uygulanan hastalar çalışmaya dahil edildi. Tümör Derinlik Parametresi (TDP) sınıflamada kullanıldı. Tümör Hacim İndeksi(THİ) , TDP'ye göre major ve minor olmak üzere 2'ye ayrıldı. THI 'ye göre Grup 1 (THİdüşük) ve Grup 2 (THİ yüksek) olmak üzere iki grup oluşturuldu. Gruplarda hastaların demografik ve klinik özellikleri, intraoperatif ve postoperatif sonuçlarları, tümöre ait özellikleri ve ortalama sağ kalımları karşılaştırıldı.

BULGULAR: Hastalar THİ'ne göre iki gruba ayrıldı. Grup1 (THİ düşük) 16, Grup2 (THİ yüksek) 28 hastadan oluşuyordu. Her iki grupta da erkek cinsiyet baskın ve erkek cinsiyet oranı grup'2 de daha fazlaydı (%50 ve %85 p:0,011). Grup2'de albümin düzeyi düşüktü (4.16 ve 3.82 p:0,044). Preoperatif CEA düzeyi Grup 2 de yüksek (3,93 ve 9.15 p:0,008) saptandı Tümör çapı Grup2'de yüksek saptandı (3.06 ve 5.54 p:0,000). Adenokarsinom histolojik tipi Grup2'de daha çok saptandı (%25 ve %64,3 p:0,012). Respiratuar komplikasyonlar Grup 2'de yüksekti (%0 ve %35.7 p:0.025). Anastomoz kaçağı (p:0,537), yara komplikasyonu (p:0,380) ve clavien dindoya göre komplikasyon dağılımı (p:0,132) gruplarda benzerdi. Postoperatif 90 günlük mortalite Grup'2 de daha yüksek oranda saptandı (%0 vs %35.7 p:0,05). Sağ kalım süresi Grup'2 de daha kısa (36 ve 11 ay p:0,005), sağ kalım için yapılan univaryant ve multivaryant analizde THİ'nin 4000'den yüksek olması HR (95% - Cl) 0,057 (0,011-0,311 p:0,001) bağımsız risk faktörüydü.

TARTIŞMA / SONUÇ: Özofagus kanserli hastalarda sağ kalımı tahmin etmede ve optimal tedavi stratejilerini belirlemede prognostik faktörler önemli bir rol oynamaktadır. Yeni, komplike olmayan ve hazır prognostik faktörlerin tanımlanması, bu popülasyonda riske göre uyarlanmış tedavi stratejilerinin uygulanmasını kolaylaştırabilir. THİ cerrahi tedavi uygulanan özofagus kanserli hastalarda prognostik faktör olarak kullanılabilinir. Tümör histolojisi ve postoperatif sonuçlarla yakından ilişkilidir.

Anahtar Kelimeler: Özofagus kanseri, Tümör hacmi, Prognoz, Postoperatif komplikasyon

Yayın No: S-032

Hiyalüronan Modifikasyonunun Mide Kanseri Etiyopatogenezindeki Rolünün Araştırılması.

Ahmet Turan Durak[1] , Hızır Yakup Akyıldız[1], Pınar Altın Çelik[2], Metin Aytekin[2]

[1] *Erciyes Üniversitesi Genel Cerrahi Anabilim Dalı*

[2]*Department Of Pathobiology, Cleveland Clinic, Cleveland, Ohio*

GİRİŞ / AMAÇ: Mide kanseri yüksek morbidite ve mortalitesi olan bir kanser türüdür ve mide kanseri oluşumunda, ekstrasellüler matriksin rolü olabileceğini düşündüren çalışmalar vardır. Biz çalışmamızda ekstrasellüler matriks komponentlerinden hiyalüronanın ve hiyalüronan modifikasyonunun mide kanseri gelişimindeki etkisini araştırmayı amaçladık.

GEREÇ ve YÖNTEM: Erciyes Üniversitesi Tıp Fakültesi Genel Cerrahi Kliniğinde Ocak 2013 ve Ocak 2014 tarihleri arasında gerçekleştirilen prospektif çalışmaya 27 mide kanseri hastası ve 29 sağlıklı kontrol dahil edildi. Hastalara rutin cerrahi prosedür uygulandı. Hastaların ve sağlıklı gönüllülerin plazma hiyalüronan seviyeleri belirlendi. Hastaların kanser dokularında ve normal mide dokularında hiyalüronan modifikasyonunda kilit rol oynayan TSG-6 enzimimRNA ekspresyonu ölçüldü.

BULGULAR: Mide kanseri hastaları ve kontrol grubu plazma hiyalüronan seviyesi karşılaştırması sonucunda mide kanserli hastaların plazma hiyalüronan seviyeleri sağlıklı kontrollere göre istatistiksel olarak anlamlı derecede yüksek saptandı. [Plazma hiyalüronan seviyeleri mg/dL (mean±SD);mide kanseri (n=27): 101.19±76.4, sağlıklı kontrol (n=29): 57.99±10.44 ($p<0.005$)].Mide kanseri dokusunda ölçülen TSG-6 enzim aktivitesi, normal mide dokusuna göre istatistiksel olarak anlamlı derecede yüksek saptandı. [TSG-6 mRNA ekspresyonu;mide kanseri (n=27): 7.09±1.94, sağlıklı kontrol (n=29): 3.20±0.67 ($p=0.047$)]

TARTIŞMA / SONUÇ: Bu çalışmadaki veriler ışığında; mide kanseri hastalarında hiyalüronan seviyelerinin yüksek bulunması ve muhtemel bir hiyalüronan modifikasyonunu destekleyecek şekilde mide kanseri dokusunda artmış TSG-6 enzim aktivitesi saptanması, bu anormalliğin mide kanseri oluşumunda önemli bir rolü olabileceği kanısını doğurmaktadır.

Anahtar Kelimeler: Mide kanseri, ekstrasellüler matriks, hiyalüronan, tümör nekrozis faktör stimüle eden gen-6

Yayın No: S-033

Sildenafil Sitrat Ve Dekspantenolün Yara İyileşmesi Üzerindeki Etkilerinin Karşılaştırılması: Deneysel Çalışma

Musluh Hakseven[1], Murat Kapan[2], Ulaş Alabalık[3]

[1]*Ankara Üniversitesi Tıp Fakültesi Cerrahi Onkoloji BD.*
[2]*Özel Bower Hospital Genel Cerrahi Kliniği, Diyarbakır*
[3]*Dicle Üniversitesi Tıp Fakültesi Patoloji ABD.*

GİRİŞ / AMAÇ: Yara iyileşmesi cerrahide yüksek morbiditeye neden olabilen ciddi bir problemdir. Yara iyileşmesini hızlandırmak, nekrozu veya iskemiyi önlemek için değişik farmakolojik ajanlar çalışılmış ve halen yaygın olarak çalışılmaya devam etmektedir. Sildenafil sitrat vasküler duvardaki düz kasları gevşeterek vazodilatasyon oluşturur ve dokuya sunulan kan mıktarını arttırır. Beslenmesi iyi olan dokularda yara iyileşmesi de daha iyi sonuçlanmaktadır. Topikal dekspantenol hem yara bakımında hem de dermatolojik hastalıkların tedavisinde kullanılmaktadır.Literatür araştırmasında standart bir yara bakım ürünü olan dekspantenol ile yara bakım ürünü olarak sildenafilin etkilerinin karşılaştırıldığı bir çalışma mevcut değildi. Bu nedenle sildenafilin yara iyileşmesi üzerine etkilerinin standart bir yara bakım ürünü ile karşılaştırılması ve sonuçlarını ortaya koymayı amaçladık.

GEREÇ ve YÖNTEM: Çalışmada 200–250 gram arasında değişen 30 Adet Wistar Albino dişi rat kullanıldı. Hayvanlar üç gruba ayrıldı. Deney hayvanlarının anestezisini takiben sırt orta kesimlerine 2 cm uzunluğunda tam kat kalınlıkta deri defekti oluşturuldu. Yara pansumanında tüm hayvanların yaraları steril % 0.9 NaCl solüsyonu ile yıkandıktan sonra kontrol grubu olduğu gibi bırakılırken, irigasyon sonrası 2. gruba %5'lik dekspantenol krem, 3. gruba % 10'luk sildenafil krem uygulandı. Ratlarda yara boyutları 3., 5., 7., 10., 14. ve 21. günlerde ölçülerek kaydedildi ve 21. gün tüm ratların sırt kısımlarından insizyon hattını içerecek şekilde tam kat deri çıkarılarak histolojik incelemeye alındı.

BULGULAR: Tüm gruplara genel olarak bakıldığında günlere göre yara boyutlarındaki küçülme ve histopatolojik bulgular açısından istatiksel olarak anlamlı fark saptanmadı.

TARTIŞMA / SONUÇ: Sildenafil, siklik guanozin monofosfatın NO etkinliğini destekleyici bir ajandır. Nitrik oksitin yara iyileşmesinde; pıhtılaşma sürecinin güçlendirilmesi, oksidatif stres komponentlerinin uzaklaştırılması, anjiogenezisi iyileştirmesi, endotelial hücre proliferasyonunu desteklemesi ve dokunun yeniden şekilendirilmesinde yararlı etkileri gösterilmiştir. Deneysel yara modelimizde; lokal sildenafil sitrat kullanımı, yara bakımında kullanılmakta olan dekspantenolden daha iyi makroskopik ve histolojik iyileşmeyle sonuçlanmıştır. Gruplar arası yapılan istatiksel değerlendirmede, sildenafil grubu, dekspantenol ve kontrol gruplarıyla karşılaştırıldığında anlamlı farklılık saptanmadı. Sildenafilin yara bakım ürünü olarak değerlendirebilmek için daha geniş kapsamli prospektif randomize çalışmalara ihtiyaç vardır.

Anahtar Kelimeler: Yara iyileşmesi, sildenafil sitrat, dekspantenol, rat

Yayın No: S-034

Küratif Cerrahi Tedavi Uygulanan Proksimal Mide Tümörlü Hastalarda Mediastinal Lenf Nodu Pozitifliği İlişkili Faktörler

Cem Kaan Parsak[1], Uğur Topal[3], Merih Altiok[1], Emir Çapkınoğlu[1], Cağla Bali[4], Orçun Yalav[2], Ahmet Rencüzoğulları[2]

[1]*Çukurova Üniversitesi Cerrahi Onkoloji Bilim Dalı*
[2]*Çukurova Üniversitesi Genel Cerrahi Anabilim Dalı*
[3]*Başakşehir Çam Ve Sakura Cerrahi Onkoloji Bilim Dalı*
[4]*Başkent Üniversitesi Tıp Fakültesi Anesteziyoloji Ve Reanimasyon Anabilim Dalı*

GİRİŞ / AMAÇ: Proksimal yerleşimili mide tümörleri için lenfadenektominin optimal kapsamı sürekli olarak tartışmalıdır. Ayrıca bu hastalarda mediastinal lenf nodu metastazı ile ilişkili faktörler belirsizliğini korumaktadır. Bu çalışmada proksimal mide kanseri nedeniyle mediastinal lenf nodu metastazı ile ilişkili risk faktörleri araştrdık.

GEREÇ ve YÖNTEM: Ocak 2012 ile ocak 2020 yılları arasında proksimal mide yerleşimli tümör nedeniyle küratif cerrahi rezeksiyon ve transkural lenfadenektomi yapılan hastalar çalışmaya dahil edildi Hastalar mediastinal lenf nodu pozitifliğine göre Grup 1 (negatif). Grup 2 (pozitif) olarak iki gruba ayrıldı.Bu gruplarda demografik ,klinik verileri, histopatolojik özellikler ve operatif değişkenler karşılaştırıldı. Lenf nodu poztifiliğini tahmin etmede kompozit immünutrisyon ve inflamatuar indekslerin tanısal değer incelendi.

BULGULAR: Çalışmamıza 88 hasta katıldı Grup 1 :54 Grup 2 :34 hastadan oluşuyordu Gruplarda Yaş (59.4 vs 57.1 p:0.381) . Laborotuvar parametrelerinden sadece CRP grup 2 de daha yüksekti (4.58 vs 10.7 p:0.044) Postoperatif solumusal komplikasyon oranı (%5.6 vs % 29.4 p :0.002) ve yatış süresi Grup 2 da daha yüksekti (9 vs 12 gün p:<0.001) Tümör çapı (25.3 mm vs 33 mm p:0.0001) Total lenf nodu sayısı ve metastatik lenf nodu sayısı Grup 2 de daha yüksekti. pT evresi p:0.008 ve pN evres, p:<0.001 grup 2 de daha ileriydi Grup 2 de tümörler daha ileri evreydi p<0.001 . Kompozit indekslerden sadece Nötrofil /lenfosit oranının tanısal değeri vardı >2.19 cut off değerinde Sensivitesi %67.65 spesifitesi %55.56 idi ,Multivaryant analizde Tümör çapının 3 cm büyük olması , Crp 7 den yüksek olması ve tümör lokalizasyonu bağımsız risk faktörüydü.

TARTIŞMA / SONUÇ: Çalışmamızda Mediastinal lenf nodu pozitifliği ile CRP yüksekliğini ilişkili bulduk ayrıca bu hastalar daha ileri evre tümörlere ve kötü histopatolojik özelliklere sahipti. Mediastinal lenf nodu pozitfiliği artmış postoperatif solunumsal komplikasyonlarla da ilişkiliydi. NLO oranını lenf nodu pozitfiliğini tahmin etmede tanısal değerini saptadık. Proksimal mide tümöründe klinikopatolojik özelliklerin mediastinal lenf nodu pozitifliğii ile ilişkilerinin bilinmesi, ÖGJ tümörleri için ameliyat stratejisinin belirlenmesinde faydalı olabilir.

Anahtar Kelimeler: Mide adenokarrsinom, Mediastinal lenfadenektomi, İmmünnutrisyon

Yayın No: S-035

Özefagus Kanser Cerrahisinde Beş Yıllık Sonuçlarımız

İlknur Turan[2], Murat Kalın[2], Özgül Düzgün[1], Ömer Faruk Özkan[1]

[1]*Sağlık Bilimleri Üniversitesi Ümraniye Eğitim Ve Araştırma Hastanesi Cerrahi Onkoloji Eğitim Kliniği*
[2]*Sağlık Bilimleri Üniversitesi Ümraniye Eğitim Ve Araştırma Hastanesi Genel Cerrahi Kliniği*

GİRİŞ / AMAÇ: Özofagus kanserleri tüm kanserlerin %1'ini ve tüm GİS kanserlerinin %10'undan azını oluşturmaktadır.Sıklıkla ileri yaş ve erkek cinsiyette görülen ve tanı anında ileri evre olan bu kanserlerde prognoz oldukça kötüdür. Biz bu çalışmada kliniğimizde özofagus kanseri tanısı ile opere edilen hastalarımızın sunulmasını amaçladık.

GEREÇ ve YÖNTEM: Ümraniye Eğitim ve Araştırma Hastanesi Cerrahi Onkoloji Kliniğinde Haziran 2016-2021 yılı içerisinde özofagus kanseri tanısı ile opere edilen hastaların prospektif olarak kaydedilen verileri analiz edildi. Bu verilerden elde edilen; hastaların yaş, cinsiyet, tümör lokalizasyonu, preoperatif kemoradyoterapi uygulaması, uygulanan operasyon, histopatolojik inceleme sonuçları, hastanede yatış süreleri, mortalite ve morbidite parametreleri değerlendirildi.

BULGULAR: Prospektif olarak kaydedilen verilerin analizi sonucunda 21 hastanın özofagus kanseri tanısı alarak opere edildiği görüldü. Hastaların yaş ortalaması 52,8 iken 9 hasta kadın ve 12 hasta erkek idi. Tümör lokalizasyonu açısından 3 hastada üst torasik özofagus, 15 hastada orta torasik özofagus ve 3 hastada alt torasik özofagus yerleşimliydi. Tüm hastalara operasyon öncesinde 6 haftalık neoadjuvan kemoradyoterapi uygulandı. Neoadjuvan kemoradyoterapiden 3 hafta sonra tüm hastalar opere edildi. 7 hastada İvor-Lewis özofajektomi, 11 hastada transhiatal özofajektomi ve 3 hastada distal özofajektomi yapıldı. Histopatolojik açıdan 14 hasta squamöz cell ca, 4 hasta adenosquamöz ca ve 3 hasta adeno ca olarak raporlandı. Hasta takiplerinde 2 hastamızda pnömotoraks nedeni ile tüp drenajı uygulandı ve 3 hastamızda pnömoni tanısı alarak antibiyoterapi ile enfeksiyon kontrol altına alındı. Hiçbir hastamızda mortalite izlenmedi ve ortalama hastanede yatış gün sayısı 8,5 gün idi.

TARTIŞMA / SONUÇ: Özofagus kanseri gibi nadir ve kötü prognozlu kanserlerde multidisipliner yaklaşım ile tedavinin planlanmasının bu hasta grubunda tedavi başarısının temel belirleyicisi olduğunu bilinmektedir.Yeni kurulmuş cerrahi onkoloji kliniklerinde deneyim arttıkça daha düşük morbidite oranları ile bu operasyonların başarı ile yapılabileceğini düşünmekteyiz.

Anahtar Kelimeler: özefagus kanseri, özefajektomi, transhiatal

Yayın No: S-036

Mide Kanseri Cerrahisinde Laparoskopiye Karşı Açık Gastrektomi ve D2 Lenf Nodu Diseksiyonu Prosedürlerinin Erken Postoperatif Klinik Sonuçları Ve Histopatolojik Bulgularının Karşılaştırılması: Tek Merkez Deneyimi

Azmi Lale[1], Veysel Karahan[1], Remzi Kurt[1], Ertuğrul Gazi Alkurt[3], İlter Kırmızı[2], Yavuz Selim İlhan[1], Erhan Aygen[1]

[1]*Cerrahi Onkoloji B.D., Fırat Üniversitesi Tıp Fakültesi Hastanesi, Elazığ*
[2]*Gastroenterelojik Cerrahi Kliniği, Aydın Devlet Hastanesi, Aydın*
[3]*Cerrahi Onkoloji Kliniği, Hitit Üniversitesi Eğitim Ve Araştırma Hastanesi, Çorum*

GİRİŞ / AMAÇ: Laparoskopik gastrektomi (LG) prosedürleri daha iyi postoperatif iyileşme ve daha düşük komplikasyon oranları sunar. Ayrıca mide kanserlerinde minimal invaziv yaklaşımlar açık gastrektomi (OG) ile karşılaştırıldığında benzer uzun vadeli onkolojik sonuçlar göstermesi nedeniyle Laparoskopik prosedürleri daha tercih edilir hale getirdi. Bu çalışma ile kliniğimizde uyguladığımız LG ve OG sonrası kısa dönem postoperatif klinik sonuçları ve histopatolojik bulguları karşılaştırarak, mide kanserlerinde laparoskopik prosedürlerin uygulanabilirliğini değerlendirmek amaçlanmıştır.

GEREÇ ve YÖNTEM: Çalışmaya Nisan 2019 - Aralık 2021 tarihleri arasında mide kanseri nedeniyle opere edilen hastalar dahil edildi. Dahil etme ve dışlama kriterlerinden sonra toplam 57 hasta değerlendirmeye alındı. Tüm hastalar LG (n= 25) ve OG (n= 32) olmak üzere iki ana gruba ayrıldı. Gruplar arasında demografik parametreler, intraoperatif bulgular, erken postoperatif sonuçlar ve histopatolojik bulgular karşılaştırıldı.

BULGULAR: Ortalama yaş, cinsiyet dağılımı, VKİ, komorbid hastalıklar, ASA skorları ve neoadjuvan tedavi öyküsü LG ve OG gruplarında benzerdi. Ortalama ilk bağırsak gazı çıkış süresi (LG:1.99 vs. OG:2.62 gün, p=0.001), hastanede kalış süresi (LG:10.0 vs. OG:14.4 gün, p=0.001) ve tahmini kan kaybı (LG:142.2 vs. OG:194.5ml, p= 0.015) LG hastalarında anlamlı daha azdı. Buna karşı LG grubunda operasyon süresi anlamlı olarak daha uzundu (266.1 vs. 239.7 dk, p=0.015). Her ne kadar intraoperatif komplikasyonlar (LG:15.6% vs. OG:8.0%, p=0.510), postoperatif cerrahi ile ilişkili komplikasyonlar (LG:16.0% vs. OG:28.1%, p=0.179), postoperatif sistemik komplikasyonlar (LG:15.6% vs. OG:4.0%, p=0.205), postoperatif genel komplikasyon oranları (LG:20.0% vs OG:31.3%, p=0.339) LG hastalarında daha düşük olsa da, aradaki farklar istatistiksel olarak anlamsızdı. Ayrıca postoperatif 30 günlük minör ve majör komplikasyon oranları ve mortalite oranları LG hastalarında daha azdı ancak farklılıklar da anlamlı değildi. LG ve OG hastalarında ortalama diseke edilen toplam lenf nodu sayısı benzerdi (LG:35.3 ve OG:37.8, p=0.552).

TARTIŞMA / SONUÇ: LG prosedürleri, avantajlı postoperatif klinik sonuçlar ve benzer patolojik sonuçlarla OG'den üstündür ve mide kanserlerinde minimal invaziv işlemler güvenle yuygulanabilir.

Demografik Parametreler

Table 1: Demographic parameters

		OG (n = 32)	LG (n = 25)	p
Sex	Male	18 (56.3)	17 (68.0)	0.366
	Female	14 (43.8)	8 (32.0)	
Age (mean ± SD)		59.2 ± 12.2	55.6 ± 15.5	0.204
Comorbid Diseases	Diabetes Mellitus	5 (15.6)	0 (0.0)	0.061
	Hypertension	9 (28.1)	6 (24.0)	0.726
	Hearth failure/Coronary artery occlusion	8 (25.0)	6 (24.0)	0.931
	Asthma/COPD /OSAS	1 (3.1)	1 (4.0)	0.859
	Hyperlipidemia	3 (9.4)	0 (0.0)	0.116
	Others	4 (12.5)	1 (4.0)	0.706
	Total	16 (50.0)	7 (28.0)	0.093
BMI (kg/m^2)		27.06 ± 3.33	27.08± 3.10	0.895
ASA score	2	8 (25.0)	13 (52.0)	0.036
	3	24 (75.0)	11 (48.0)	
Neoadjuvant Treatment	No	22 (68.8)	17 (68.0)	0.952
	Yes	19 (31.3)	8 (32.0)	
Surgical Procedure	Distal Gastrectomy	17 (53.1)	7 (28.0)	0.057
	Total Gastrectomy	15 (46.9)	18 (72.0)	

Data presented as mean ± SD, or numbers (%)

Bold values indicate statistical significance $p<0.05$

OG: Open gastrectomy, LG: Laparoscopic gastrectomy, COPD: Chronic Obstructive Pulmonary disease, OSAS: Obstructive Sleepy Apnea Syndrome, BMI: Body mass index, ASA: Physical status classification by the American Society of Anesthesiologists

Table 2: Comparison of histopathological findings

Table 2: Comparison of histopathological findings				
		OG (n = 32)	LG (n = 25)	p
Tumor localization	Cardia-EGJ	5 (15.6)	8 (32.0)	0.857
	Corpus	10 (31.3)	5 (20.0)	
	Antrum	16 (50.0)	7 (28.0)	
	Linitis Plastica	1 (3.1)	5 (20.0)	
Morphological type	Signet ring cell carcinoma	5 (15.6)	3 (12.0)	0.696
	Non-signet ring cell carcinoma	27 (84.4)	22 (88.0)	
Tumor size (cm)		5.1 ± 3.5	4.9± (3.2)	0.619
Pathological Stage	IA	4 (12.5)	4 (16.0)	0.442
	IB	3 (9.4)	1 (4.0)	
	IIA	3 (9.4)	4 (16.0)	
	IIB	1 (3.1)	3 (12.0)	
	IIIA	6 (18.8)	5 (20.0)	
	IIIB	9 (28.1)	5 (20.0)	
	IIIC	6 (18.8)	3 (12.0)	
Total Retrieved Lymph Nodes		37.8 ± 17.0 (11 – 84)	35.3 ± 15.5 (13 – 76)	0.552
Metastatic retrieved lymph nodes		9.1 ± 10.3 (0 – 40)	6.4 ± 9.6 (0 – 43)	0.249
Surgical margin status	R0	30 (93.8)	23 (92.0)	0.797
	R1	2 (6.3)	2 (8.0)	
	R2	0 (0.0)	0 (0.0)	
Data presented as mean ± SD, min - max or numbers (%) Bold values indicate statistical significance p<0.05 OG: Open gastrectomy, LG: Laparoscopy gastrectomy, EGJ: Esophago-gastric junction				

Table 3: Comparison of intraoperative findings and early-period clinical outcomes of LG vs. OG

Table 3: Comparison of intraoperative findings and early-period clinical outcomes of LG vs. OG				
		OG (n = 32)	LG (n = 25)	p
Duration of operation (min)		239.7 ± 36.9	266.1 ± 48.2	**0.015**
Estimated blood loss (ml)		194.5 ± 79.2	142.2 ± 74.3	**0.015**
pH (min – max)		7.30 (7.21 – 7.42)	7.29 (7.19 – 7.41)	0.575
Lactate (min – max)		1.27 (0.1 – 4.3)	1.20 (0.1 – 3.8)	0.651
Intraoperative complications	None	31 (84.4)	23 (92.0)	0.510
	Bleeding	3 (9.4)	0 (0.0)	
	Vascular injury	2 (6.3)	1 (4.0)	
	Organ injury	0 (0.0)	1 4.0)	
First flatus (day)		2.62	1.99	**0.001**
Hospital stay (day)		14.4	10.0	**0.001**
Postoperative surgery-related complications	None	23 (71.9)	21 (84.0)	0.179
	Anastomosis leakage	1 (3.1)	0 (0.0)	
	Hemorrhage	0 (0.0)	2 (8.0)	
	Lymphatic fistula	0 (0.0)	1 (4.0)	
	Pancreatic fistula	0 (0.0)	0 (0.0)	
	Wound infection	2 (6.3)	0 (0.0)	
	Internal herniation	1 (3.1)	0 (0.0)	
	Duodenal stump leakage	1 (3.1)	0 (0.0)	
	Delayed gastric emptying	2 (6.3)	0 (0.0)	
	Evisceration	2 (6.3)	0 (0.0)	
	Ileus	0 (0.0)	1 (4.0)	

Postoperative systemic complications	None	27 (84.4)	24 (96.0)	0.205
	Pneumonia	3 (9.4)	1 (4.0)	
	Organ failure	1 (3.1)	0 (0.0)	
	Pulmonary emboli	1 (3.1)	0 (0.0)	
Postoperative overall complications (30-days)		10 (31.3)	5 (20.0)	0.339
Postoperative mortality (30-days)		2 (6.3)	0 (0.0)	0.203
CDC score	Minor (I – II)	6 (18.8)	4 (16.0)	0.482
	Major (III –V)	4 (12.5)	1 (4.0)	

Data presented as mean or numbers (%)

Bold values indicate statistical significance $p<0.05$

OG: Open gastrectomy, LG: Laparoscopic gastrectomy, CDC: Clavien-Dindo Classification

Anahtar Kelimeler: Mide kanseri, laparoskopik gastrektomi, açık gastrektomi

Yayın No: S-037

Özefagus Kanseri Tedavisinde Açık Ve Minimal İnvaziv Cerrahinin Karşılaştırılması

Orçun Yalav[1], Cihan Atar[1], Burak Yavuz[1], Mevlüt Harun Ağca[2], İsmail Cem Eray[1], Cem Kaan Parsak[1]

[1]*Çukurova Üniversitesi Tıp Fakültesi Genel Cerrahi Anabilim Dalı*
[2]*Seyhan Devlet Hastanesi*

GİRİŞ / AMAÇ: Günümüzde özefagus kanserli(ÖK) hastaların tedavisinde temel yöntem cerrahidir. Bununla birlikte, geleneksel açık özofajektomi prosedürü, önemli morbidite ve mortalite ile sonuçlanan yüksek komplikasyon oranlarına sahiptir. Çeşitli araştırmalara göre hastane içi mortalite %1,2-%8,8 arasındadır ve %29'a varan oran çalışmalar literatürde mevcuttur. Özofagus cerrahisinde minimal invaziv tekniklerin temeli, perioperatif yaralanmayı azaltırken geleneksel operasyonların terapi etkinliğini ve kalitesini korumaktır. Bununla birlikte, özofajektomi için minimal invaziv yaklaşımın gerçek faydaları hala tartışmalıdır. Çalışmamızda açık ve minimal invaziv özefajektomi yapılan hastaların preopetarif,peroperatif ve postoperatif süreçleri karşılaştırılarak iki yöntem arasındaki avantaj ve dezavantajların ortaya konması amaçlanmıştır.

GEREÇ ve YÖNTEM: Çukurova üniversitesi genel cerrahi kliniğinde ÖK nedeniyle 2012 ocak-2021 aralık tarihleri arasında opere edilen 40 hasta retrospektif analiz edildi.

BULGULAR: Hastaların %52,5'i kadındı.17 hastaya minimal invaziv,23 hastaya açık cerrahi uygulanmıştı. Operasyon süresi açık cerrahide daha kısaydı(255,87±79,00, 334,12±94,39,p:0,007). İntraoperatif kan kaybı minimal invaziv yöntemde(MİY) daha azdı,istatiksel olarak anlamlı değildi. Disseke edilen lenf nodu sayısı minimal invaziv cerrrahide daha fazlaydı(21,13±11,05; 17,59±8,42). Postoperatif komplikasyonlarda MİY'de solunumsal komplikasyon daha fazla görülmekteydi (p: 0,122), kardiyak komplikasyonlar açısından fark yoktu. Reoperasyon ihtiyacı açık cerrahi uygulanan grupta daha fazlaydı(%17.39,%11,7,p:0,045). Postop yoğun bakımda kalış süresi açık cerrahide 9,36±11,8 gün, MİY 5,24±3,50 gündü (p:0,173).Hastanede kalış süresi MİY'de daha kısaydı (23,50±17,23;16,94±12,82)(p:0,18)

demografik ve klinik veriler

		AÇIK CERRAHİ(n=23)	LAPAROSKOPİK(n=17)	P
CİNSİYET	KADIN	13(%56,5)	8(%47,1)	0.554
	ERKEK	10(%43,5)	9(%52,	
SİGARA	EVET	10(%43,5)	4(%76,5)	0.191
	HAYIR	13(%56,5)	13(%23,5)	
ALKOL	EVET	5(%21,7)	2(%11,8)	0.412
	HAYIR	18(%78.3)	15(%88,2)	
YAŞ		57,39±11,56(31-86)	55,29±9,38 (36-70)	0.544
BMI		23,10±3,60 (16-33,9)	25,87±4,41(18-33)	**0,042**
HGB (mg/dl)		12,15±1,46(8,6-15,2)	12,46±1,8 (7,7-15,9)	0.551
ALBÜMİN(mg/dl)		3,39±0,51 (2,40-4,20)	3,58±0,67 (2,10-4,60)	0,349
ASA	1	4	7	0.241
	2	16	8	
	3	3	2	
NEOADJUVANT TEDAVİ	EVET	11(%47,8)	15(%88,2)	**0.008**
	HAYIR	12(%52,2)	2(%11,8)	

klinik özellikler

Cerrahi veriler

		AÇIK	LAPAROSKOPİK	P
TÜMÖR LOKALİZASYONU	PROKSİMAL	1(%4,3)	0	0,338
	ORTA	4(%17,4)	6	
	DİSTAL	17	9	
	GOJ	1	2	
ANASTOMOZ ŞEKLİ	İNTRATORASİK	12	10	0,676
	SERVİKAL	11	7	
ANASTOMOZ TEKNİĞİ	MANUEL	15	9	0,433
	STAPLER	8	8	
OPERASYON SÜRESİ		255,87±79,00	334,12±94,39	**0,007**
İNTRAOPERATİF KAN KAYBI		224,35±151	187,06±114,98	0,382

Postop takip sonuçları

		AÇIK	LAPAROKSOPİK	P
SOLUNUMSAL KOMPLİKASYONLAR	YOK	16	12	0,122
	PLANLANMAMIŞ ENTİBASYON	0	3	
	PLEVRAL EFFÜZYON	1	0	
	PNÖMONİ	6	2	
KARDİYAK KOMPLİKASYON	VAR	1	1	0,826
	YOK	22	16	
ANASTOMOZ KAÇAĞI	VAR	4	3	0,983
	YOK	19	14	
YYE	YÜZEYEL	3	1	0,348
	DERİN	1	1	
	YOK	19	15	
RNL YARALANMASI	VAR	2	1	0.480
	YOK	21	16	
ŞİLÖZ FİSTÜL	VAR	0	1	0,239
	YOK	23	16	
REOPERASYON	YOK	19	15	0,452
	ANASTOMOZ KAÇAĞI	3	1	
	KANAMA	1	0	
	ŞİLÖZ FİSTÜL	0	1	
ERKEN MORTALİTE(30 GÜN)	YOK	22	16	0,351
	VAR	1	1	
3 AY İÇİNDE HASTANEYE YENİDEN BAŞVURU	YOK	21	14	
	VAR	2	3	
ANASTOMOZ DARLIĞI	YOK	5	3	0,749
	VAR	18	14	
REFLÜ ÖZEFAJİT	YOK	22	16	
	VAR	1	1	
POSTOP YOĞUN BAKIM YATIŞ SÜRESİ		9,36±11,8	5,24±3,50	0,173
HASTANEDE KALIŞ SÜRESİ		23,50±17,23	16,94±12,82	0,181

TARTIŞMA / SONUÇ: Minimal invaziv cerrahinin açık cerrahiye göre avantaj ve dezavantajları uzun süredir araştırılmaktadır ve daha avantajlı olduğu düşünülmektedir. Fakat önceki karşılaştırmalı çalışmalarda minimal invaziv cerrahi grubundaki sayıların oldukça az olması,çalışmaların retrospektif olması nedenleriyle hangi yöntemin daha üstün olduğuna dair bir konsensüs oluşturulamamıştır.Literatürdeki önceki çalışmalarla kıyaslandığında minimal cerrahide disseke edilen lenf nodunun daha fazla olması,intraoperatif kan kaybının daha az olması, postoperatif yoğun bakımda kalış ve hastanede kalış sürelerinin daha kısa olması ve açık cerrahi süresinin daha kısa olması gibi sonuçlar çalışmamızdaki sonuçlarla benzerdir ancak respiratuvar komplikasyonlar literatürün aksine serimizde minimal invaziv yöntemde daha sık görüldü.Sonuçlarımıza göre minimal invaziv yöntem, açık yönteme göre daha avantajlı olmakla birlikte bu konuda daha fazla çalışmaya ihtiyaç bulunmaktadır

Anahtar Kelimeler: özefagus kanseri, minimal invaziv cerrahi, açık cerrahi, özefajektomi

Yayın No: S-038

Mide Kanseri Hastalarında Covid Pandemisi, Hastaların İleri Evrede Tanı Almalarına Mı Sebep Oldu ?

Halit Batuhan Demir[1], Bekir Çetin[1], Taylan Özgür Sezer[1], Özgür Fırat[1], Sinan Ersin[1]

[1]*Ege Üniversitesi Genel Cerrahi Anabilim Dalı*

GİRİŞ / AMAÇ: Covid pandemisi tüm dünyayı etkileyerek geniş etkilere neden olmuştur. Hastalığın primer etkisi dışında birçok dolaylı etkisi olmuştur. Alınan önlemler, izolasyonlar ve sınırlamalar gibi nedenlerle bazı hastalıkların tanı ve tedavi sürecinde aksamalar görülmüştür. Özellikle malignitelerde yaşanan geç tanı ciddi sorun oluşturmaktadır. Geç tanı nedeni ile ileri evrede gelen hastalarda tedavi seçenekleri daralmaktadır. Biz kendi kliniğimizde mide kanseri tanısı alan hastaların evrelerini covid öncesi ve sonrası dönemlerle karşılaştırarak hastaların pandemiden etkilenip etkilenmediğini karşılaştırmaya çalıştık.

GEREÇ ve YÖNTEM: Ülkemizde ilk vakanın görüldüğü 15 Mart 2020 tarihinden üç ay sonrasından başlayarak 2021 Aralık ayına kadar opere edilen mide kanseri hastaları ile bu tarihten 2 yıl öncesine kadar opere edilen mide kanseri hastalarını retrospektif olarak tarayarak hastaların operasyon sonrası piyeslerdeki patolojik T ve N değerlerini karşılaştırdık. Çalışmaya daha önceden mide kanseri nedeni ile opere edilen hastalar ve eklenmemiştir.

BULGULAR: Covid öncesinde opere edilen 103 hastanın ortalama T değeri 3.16 ,N değeri 1.42 (6.12/24.03) iken covid sonrası dönemde opere edilen 52 hastada T değeri 2.95 ,N değeri 1.39 (5.78/21.73) olarak görüldü. Covid öncesinde opere edilen hastaların ortalama yaşı 65, %65'i erkek iken covid sonrası opere edilenlerde ortalama yaş 65, %60'ı erkek idi. Covid öncesinde yapılan explorasyonlarda inop olarak değerlendirilen hastaların oranı %28 iken covid sonrasında yapılan operasyonlarda %35 idi.

TARTIŞMA / SONUÇ: Covid pandemisi hayatımızın her alanında derin izler bırakmıştır. Sağlık sektörünü de ciddi oranda ekleyerek her hasta grubunda olumsuz etkiler yaratmıştır. Çalışmamızda elde edilen verilerde hastaların inoperabl olarak başvurma oranında anlamlı artış mevcut iken TN evrelerinde anlamlı değişiklik saptanmamıştır. Covid sonrası opere edilen hastaların 20 tanesi inoperabl olarak değerlendirildiği için T ve N değerinin ortalaması alınırken bu 20 hasta değerledirmeye alınmayarak 32 hastaya bakılmıştır. TN karşılaştırması da 32 hasta ile covid öncesi opere edilen 103 hasta ile yapıldığı için istatistiksel eksiklikler mevcuttur. İnoperabl evrede başvuran hastalarda anlamlı artış söz konusu olduğu için covid pandemisinin mide kanseri hastalarında tanıda gecikmelere yol açtığı düşünülmüştür.

Anahtar Kelimeler: mide kanseri, covid pandemisi, mide kanseri tanısı

Yayın No: S-039

Laparoskopik Ve Açık Mide Kanseri Ameliyatında Lenf Nodu Sayılarının Karşılaştırılması: Perifer Hastane sonuçları

Ertuğrul Gazi Alkurt[2], Veysel Barış Turhan[1]

[1]*T.C. Hitit Üniversitesi Erol Olçok Eğitim Ve Araştırma Hastanesi Genel Cerrahi Kliniği*
[2]*T.C. Hitit Üniversitesi Erol Olçok Eğitim Ve Araştırma Hastanesi Cerrahi Onkoloji*

GİRİŞ / AMAÇ: Mide kanseri ameliyatında çıkarılan lenf nodu sayısının prognoza etkisi bilinmektedir. Bu çalışmamızdaki amacımız merkezimizde son 1 yılda yapılan laparoskopik total mide rezeksiyonları ve açık mide rezeksiyonlarındaki D2 lenf nodu diseksiyonunda çıkarılan lenf nodu sayılarını karşılaştırmaktır.

GEREÇ ve YÖNTEM: 2021 yılında merkezimizde yapılan mide kanseri nedeniyle opere edilen hastalar çalışmaya dahil edildi. Yapılan ameliyatlar aynı cerrahi ekip tarafından ve aynı cerrahi prosedürler uygulanarak yapıldı. Hastalar ameliyat türüne göre laparoskopik mide rezeksiyonu + D2 lenf nodu diseksiyonu yapılanlar (grup I) ve açık mide rezeksiyonu + D2 lenf nodu diseksiyonu yapılan hastalar olarak (grup II) iki grupta değerlendirildi. SPSS 20.0 IBM programı istatistiksel analiz için kullanıldı. Veri dağılımının normalliği Shapiro-Wilk testi ile belirlendi. Devam eden değerler, ortalama standart sapma (SD) veya medyan değerler ve %25-75'lik bir çeyrekler arası aralık (IQR) olarak sunuldu. Parametrik olmayan değerler Mann-Whitney U testi ile, parametrik değerler ise Student-t testi ile analiz edildi. 0,05'ten küçük P değeri istatistiksel olarak anlamlı kabul edildi.

BULGULAR: Çalışmaya dahil edilen toplam 36 hastanın yaş ortalaması 66,9±11,2 yıl olarak bulundu. Hastaların 26'sı erkek, 10'u kadındı. Grup I de 17 hasta, grup II de 19 hasta vardı. Grup I deki hastaların yaşlarının median değeri 68 (IQR 57-77,5), Grup 2 deki hastaların ise 70 (IQR 57-76) olarak bulundu. Grup I de 13 erkek 4 kadın, grup II de 13 erkek ve 6 kadın hasta vardı. Gruplar arasında yaş ve cinsiyet açısından istatistiksel fark saptanmadı (p: 342, p:0.290, sırasıyla). Daha sonra çıkarılan lenf nodu sayıları açısından iki grup değerlendirildi. Grup I'de median değer 17 (IQR 12,5-21,5) ,grup II de 22 olarak (IQR 17-28) bulundu. Aralarında istatistiksel olarak fark saptanmadı.

TARTIŞMA / SONUÇ: Bu erken dönem sonuçlarımıza göre laparoskopik olarak mide kanser cerrahisinin açık cerrahiye göre üstünlüklerinin yanı sıra deneyimli cerrahlar tarafından perifer hastanelerde de onkolojik cerrahi prensipler ile uygulanabileceği sonucuna varılmıştır.

Anahtar Kelimeler: Mide, Laparoskopi, lenf nodu

Yayın No: S-040

Mide Kanseri Tanısı Almış Hastalarda Rezeksiyon Öncesi Ve Sonrasında Alınan Batın İçi Sitoloji Sonuçlarının Karşılaştırılması

Ali Doruk Hacıoğlu[1], Erkan Güler[2], Tufan Gümüş[3], Halit Batuhan Demir[3], Özgür Fırat[3], M. Sinan Ersin[3], Taylan Özgür Sezer[3]

[1]*Bakırçay Üniversitesi Çiğli Eğitim Ve Araştırma Hastanesi Genel Cerrahi Anabilim Dalı*
[2]*Mersin Üniversitesi Tıp Fakültesi Genel Cerrahi Onkoloji Bilim Dalı*
[3]*Ege Üniversitesi Tıp Fakültesi Hastanesi Genel Cerrahi Anabilim Dalı*

GİRİŞ / AMAÇ: Mide kanseri cerrahisi esnasında periton yıkama sıvısı elde ederek sitolojik inceleme yapmak tüm dünyada peritoneal yayılımı tespit etmek ve sağkalım hakkında fikir sahibi olmak için kullanılmaktadır. Uyguladığımız rezeksiyon öncesi ve rezeksiyon sonrası 3 bölgeden yıkama sıvısı alma yönteminin sonuçlarını restrospektif inceleyip risk faktörleri, rekürrens ve mortalite açısından karşılaştırmayı amaçladık.

GEREÇ ve YÖNTEM: Eylül 2018 – Eylül 2020 tarihleri arasında elektif opere edilen mide kanserli hastalar retrospektif taranmıştır. Operasyonda rezeksiyon öncesi ve rezeksiyon sonrası batın içi sıvı örnekleri alınan 72 hastadan; batında asit bulunan, tümörün başka organları invaze ettiği, peritonitis karsinomatoza ile uyumlu görünümü bulunan, uzak metastaz tespit edilen hastalar çalışma dışı bırakıldı. Dışlama kriterleri sonrası 57 hasta çalışmaya dahil edilmiştir.

BULGULAR: Preop ya da postop malign sitolojili hastalarda tümör çapının anlamlı olarak daha büyük olduğu görüldü (66,67mm vs. 44,44mm) (p=0,006). 43,5mm'den büyük tümörlerde sitoloji pozitifliği riskinin arttığı bulundu. Preop, postop ve tüm grupta pozitif sitolojili hastalarda rekürrens daha çok görüldü (p=0,019). Preop malign sitolojili hastaların sağkalımı preop benign sitolojili hastalara göre daha kötüdür (p=0,011). Lenfovasküler invazyon pozitifliği, perinöral invazyon pozitifliği, T4 tümöre sahip olmak, evre 3 hastalık, malign lenf nodu sayısının çokluğu ile preoperatif sitoloji pozitifliği arasında anlamlı ilişki bulundu (p<0,05). Cinsiyet, yaş, operasyon türü, tümör lokalizasyonu ve lenf nodu metastazının sitoloji pozitiflikleri ile ilişkisi anlamlı bulunmadı (p>0,05). En çok pelviste (%66), daha sonra sol üst kadranda sitoloji pozitifliği görüldü.

AJCC Evresine Göre Gruplandırılan Hastaların Sitoloji Pozitifliğine Göre Dağılımları (ileri evreye karşı diğerleri)

Tablo 8. *AJCC Evresine Göre Gruplandırılan Hastaların Sitoloji Pozitifliğine Göre Dağılımları (ileri evreye karşı diğerleri)*

Evre gruplandırılmasına göre hasta dağılımı (ileri evreye karşı diğerleri)		SİTOLOJİ		Total
		NEGATİF (BENİGN)	POZİTİF (MALİGN)	
Evre (0-1-2)	Hasta sayısı	**18**	**2**	**20**
	Evre (0-1-2) grubu içindeki %	90,0%	10,0%	100,0%
	Sitoloji grubu içindeki %	40,0%	**16,7%**	35,1%
	Tüm hastalar içindeki %	31,6%	3,5%	35,1%
Evre 3	Hasta sayısı	**27**	**10**	**37**
	Evre (0-1-2) grubu içindeki %	73,0%	27,0%	100,0%
	Sitoloji grubu içindeki %	60,0%	**83,3%**	64,9%
	Tüm hastalar içindeki %	47,4%	17,5%	64,9%
Total	Hasta sayısı	**45**	**12**	**57**
	Tüm hastalar içindeki %	78,9%	21,1%	100,0%
	Sitoloji grubu içindeki %	100,0%	100,0%	100,0%
	Tüm hastalar içindeki %	78,9%	21,1%	100,0%

Malign Sitolojili Hastalarda Tümör Çapının ROC Eğrisi, Senstivite Spesifite Değerleri

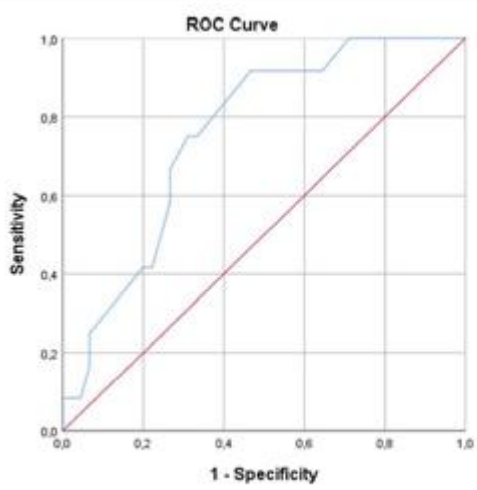

Coordinates of the Curve

Test Result Variable(s): TUMOR_CAPI

Positive if Greater Than or Equal To[a]	Sensitivity	1 - Specificity
-1,00	1,000	1,000
9,00	1,000	,978
13,50	1,000	,933
17,50	1,000	,889
20,50	1,000	,822
21,50	1,000	,800
23,50	1,000	,778
27,50	1,000	,711
32,50	,917	,644
37,50	,917	,622
41,00	,917	,489
43,50	,917	,467
45,50	,750	,333
48,00	,750	,311
52,50	,667	,267
57,50	,583	,267
62,50	,417	,222
67,50	,417	,200
75,00	,333	,133
82,50	,250	,067
87,50	,167	,067
95,00	,083	,044
110,00	,083	,022
125,00	,083	,000
131,00	,000	,000

Şekil 10. *Malign Sitolojili Hastalarda Tümör Çapının ROC Eğrisi, Senstivite Spesifite Değerleri*

Tüm Hastaların Sitoloji Pozitifliğine Göre Dağılımı

Tablo 13. *Tüm Hastaların Sitoloji Pozitifliğine Göre Dağılımı*

	POSTOP BENİGN	POSTOP MALİGN	TOPLAM
PREOP BENİGN	45	3	48
PREOP MALİGN	7	2	9
TOPLAM	52	5	57

TARTIŞMA / SONUÇ: Preoperatif pozitif sitoloji birçok değişken ile ilişkili bulunmuştur. Postoperatif pozitif sitolojinin aynı değişkenler ile ilişkisi bulunamamıştır. Preop negatifken postop pozitifleşen sitolojiler için net bir neden bulunamamıştır. Preop pozitiflikteki anlamlı ilişkiler nedeniyle sıvı örneklerinin batın açıldıktan hemen sonra, tümör manipüle edilmeden önce alınması uygundur. Eğer tek örnek alınacaksa pelvisten alınmalı, ikinci örnek alınacaksa sol üst kadrandan alınmalıdır.

Anahtar Kelimeler: Mide kanseri, Sitoloji, Peritoneal Lavaj

Yayın No: S-041

Robotik Cerrahi Ameliyatlarında Çalışan Hemşireler İle Açık Cerrahi Ameliyatlarında Çalışan Hemşireler Arasındaki İş Memnuniyeti Karşılaştırması

Dilara Nur Turgut[1], Volkan Öter[1], Çiğdem İçöz Hazer[1], Erdal Birol Bostancı[1]

[1]*Ankara Bilkent Şehir Hastanesi*

GİRİŞ / AMAÇ: Günümüzde cerrahi ameliyathanelerinde hem cerrah hem de yardımcı sağlık personelleri yoğun bir şekilde çalışmaktadır.Robotik cerrahinin uygulanmaya başlaması ile beraber minimal invaziv bir yöntem olması ile hasta için avantajlarının yanı sıra senyör cerrahın konsolda diğer cerrahi ekip elemanlarının fiziksel koşullarının iyileşmesi nedeni ile ekibin konforunu da arttırmıştır. Çalışmanın amacı hastaya olan faydalarının ve artmış konforun ekip üyesi olan hemşirelerin iş memnuniyetini arttırıp arttırmadığının değerlendirilmesidir.

GEREÇ ve YÖNTEM: Çalışmaya Türkiye'deki özel ve kamu hastanelerinde çalışan ameliyathane hemşirelerine online gönderilen demografik ve iş yeri özellikleri anketi ve Minnesota doyum ölçeği kullanılarak sonuçlar değerlendirilmiştir. $P<0.05$ istatiksel olarak anlamlı kabul edilmiştir.

BULGULAR: Çalışma için gönderilen anket formunu uygun dolduran toplam 76 hemşire çalışmaya dahil edildi. Tüm grubun yaş ortalaması 34 ±7.90 olup 64 (%85.3)'ü kadın ve 11 (%14.7)'i erkek idi. %64.5'u evli ve %35.5'i bekar idi. %59.2'si çocuk sahibi idi. Anketör gruptaki hemşirelerden 27(%36)'si robotik cerrahi ve 48(%65)'i açık cerrahide çalışmakta idi.Bu iki grup anket sonuçlarına göre karşılaştırıldığında;cinsiyet, ekonomik durum, günlük vakada kalış süresi ve minnesota doyum ölçeğinde yer alan parametrelerden; işinde meşguliyet, çalışma şartları, takdir edilme ve başarı hissi açısından istatiksel olarak fark saptanmadı. (P değerleri sırası ile p=0.07, p=0.18, p=0.12, p=0.08, p=0.36, p=0.51, p=0.98). Yaş, kıdem ve minnesota doyum ölçeğinde yer alan parametrelerden;terfi olanağı, toplumda saygınlık ve karar verme/kararlarını uygulayabilme serbestliği açısından robotik cerrahi hemşireliğinin istatiksel olarak memnuniyet seviyesinin daha yüksek olduğu gözlenmiştir. (P değerleri sırası ile p=0.02, p=0.04, p=0.03, p=0.02, p=0.10).Minne sota doyum ölçeği tüm parametreleri ile genel değerlendirildiğinde Robotik Cerrahi Hemşireliğinin, açık cerrahi hemşireliğine göre iş memnuniyetinin istatiksel olarak anlamlı iyi olduğu gözlenmiştir.(p=0.043).

TARTIŞMA / SONUÇ: Çalışmamızın sonucunda, cerrahide çığır açan robotik cerrahinin ameliyathane hemşireliğinde de iş memnuniyetini arttırdığı gözlenmiştir.

Anahtar Kelimeler: robotik cerrahi, robotik cerrahi hemşireliği, iş memnuniyeti, açık cerrahi hemşireliği

Yayın No: S-042

Non-Metastatik Mide Kanserinde Tümör Lokalizasyonunun Klinikopatolojik Faktörler Ve Sağkalımla İlişkisi

Gökçe Acun[2], Sevim Turanlı[1], Mehmet Furkan Sağdıç[3], Kaptan Gülben[1]

[1]*Sağlık Bilimleri Üniversitesi Dr. A. Yurtaslan Ankara Onkoloji Eğitim Ve Araştırma Hastanesi, Cerrahi Onkoloji*
[2]*Sağlık Bilimleri Üniversitesi Dr. A. Yurtaslan Ankara Onkoloji Eğitim Ve Araştırma Hastanesi, Genel Cerrahi*
[3]*Sağlık Bakanlığı Bingöl Genç Devlet Hastanesi, Genel Cerrahi*

GİRİŞ / AMAÇ: Mide kanserinde tümör lokalizasyonun sağkalıma etkisi literatürde tartışmalıdır. Çalışmamızda tümör lokalizasyonu ile klinikopatolojik faktörlerin ilişkisi ve sağkalıma etkisi araştırıldı.

GEREÇ ve YÖNTEM: Hastanemizde Mart 2012-Aralık 2020 tarihleri arasında mide adenokanser tanısı ile ameliyat edilen 183 hasta çalışmaya dahil edildi. İkinci primer kanseri olan hastalar, neoadjuvan kemoterapi alanlar, linitis plastika tanısı olanlar ve düzenli takibe gelmeyen hastalar çalışma dışı bırakıldı. Tümör lokalizasyonuna göre hastalar 3 gruba ayrıldı. Grup 1: mide 1/3 üst bölge tümörleri, Grup 2: mide 1/3 orta bölge tümörleri, Grup: 3 mide 1/3 alt bölge tümörleri. Yaş, cinsiyet, Boarman makroskopik sınıflaması, histolojik Lauren sınıflaması, WHO histolojik sınıflaması, tümör boyutu, invazyon derinliği , perinoral invazyon , lenfovasküler invazyon, metastatik lenf nodu sayısı, total çıkartılan lenf nodu sayısı açısından gruplar karşılaştırıldı. Grupların karşılaştırılmasında sayısal değişkenler için tek yönlü varyans analizi (ANOVA), subgrup analizlerinde Student –t test, kategorik değişkenlerin karşılaştırılmasında Chi-square testi kullanıldı. Sağkalım analizleri de Kaplan-Meier yöntemi ile yapıldı. $P<0.05$ değeri anlamlı kabul edildi.

BULGULAR: 183 hastanın 45'inde (%24,6) evre 2, kalan 138'inde evre 3 hastalık vardı. Tümör lokalizasyonuna göre evre 2-3 hastaların dağılımı benzerdi (p=0,40). Grupların karşılaştırılmasına ilişkin parametreler Tablo 1'de gösterilmiştir. İstatistiksel analizde, tümör boyutu ve metastatik lenf nodu sayısı gruplar arasında farklı bulundu. Subgrup analizi yapıldığında, 1/3 alt bölge tümörlerinde hem tümör boyutu, hem de metastatik lenf nodu sayısı, 1/3 üst ve 1/3 orta bölge tümörlerinden anlamlı şekilde daha azdı (p <0,05). Hastalar ortalama 18,5 ±8,2 ay takip edildi ve bu süreçte 91 hasta (%49,7) hastalığa bağlı nedenlerden kaybedildi. Sağkalım analizinde, ortalama sağkalımlar Grup 1, 2 ve 3 te, sırasıyla 42,3±6.0 ay, 35,1±5,8 ay, ve 32,9±4,4 ay'dı ve sağkalımlar arasında fark saptanmadı (p=0,25, Figür 1).

Figür 1. Tümör lokalizasyonuna göre sağkalım analizi.

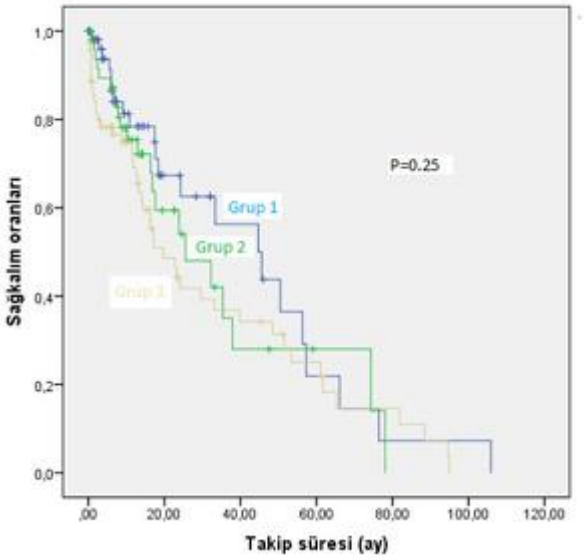

Tablo 1: Grupların klinikopatolojik faktörlere göre karşılaştırılması.

		Grup 1	Grup 2	Grup 3	p değeri
Yaş (medyan)		64	65	62	0.85
Cinsiyet (%)	Kadın	30.9	25.5	43.6	0.84
	Erkek	32.8	28.1	39.1	
Borman Sınıflaması %	Polipoid-vejetan	44.4	14.8	40.8	0.08
	Ülsero-vejetan	26.3	34.2	39.5	
	Ülseratif	28.3	30.2	41.5	
Lauren Sınıflaması %	İntestinal Tip	33.0	27.7	39.3	0.90
	Diffüz Tip	31.7	28.3	40.0	
	Mix Tip	27.3	18.2	54.5	
WHO sınıflaması %	Adenokarsinom	33.6	26.9	39.5	0.91
	Taşlı Yüzük Hücreli karsinom	41.7	16.7	41.6	

	Poorly kohesiv karsinom	28.5	31.0	40.5	
	Mix Tip (adeno+taşlı yüzük)	20.0	30.0	50.0	
Tümör Boyutu (cm)		6.5	6	4.6	**0.01**
İnvazyon Derinliği	T2	8.3	16.7	75.0	0.13
	T3	33.3	30.6	36.1	
	T4	34.3	26.3	39.4	
Perinöral İnvazyon %	var	40.7	25.6	33.7	0.06
	yok	24.7	28.9	46.4	
Lenfovasküler İnvazyon %	var	35.9	29.3	34.8	0.28
	yok	28.5	25.3	46.2	
Metastatik Lenf Nodu Sayısı (medyan)		6	6	5	**0.01**
Total Çıkartılan Lenf Donu Sayısı		21	22	18.5	0.18

TARTIŞMA / SONUÇ: Bu çalışmaya göre, distal mide tümörlerinde tümör boyutu ve metastatik lenf nodu sayısının diğer bölge tümörlerine göre daha az olduğu, ancak sağkalımın tümör lokalizasyonuna göre farklı olmadığı söylenebilir.

Anahtar Kelimeler: mide kanseri, mide lokalizasyonu, sağkalım

Yayın No: S-043

Özofagus Kanserinde Minimal İnvaziv Özofajektomi: 10 Olgu

Engin Hatipoğlu[1], Metin Ertem[2]

[1]*İstanbul Üniversitesi-Cerrahpaşa,Cerrahpaşa Tıp Fakültesi,Genel Cerrahi AD*
[2]*Acıbadem Üniversitesi,Kozyatağı Hastanesi,Genel Cerrahi AD*

GİRİŞ / AMAÇ: Özefagus cerrahisi zor ve teknik beceri gerektirse de ,Minimal invaziv yöntemler güvenle kullanılmaktadır. özofagus kanserinde torako-laparoskopik özofajektomi yaptığımız 10 hastanın verilerini sunmayı amaçladık.

OLGU: Teknik:Prone pozisyonundan 3 port yerleştirildi.Sağ torokoskopi ile explorasyon sağlandı.Özofagus serbestlenmesi sonrası Azygos veni homolog klip konularak transekte edildi.Toraks tüpü konularak supine pozisyonuna geçildi. Karına 5 trokar yerleştirildi. Duodenum,Gastrohepatik ve gastrosplenik ligaman ligasure yardımıyla serbestlendi.Pyloroplasti yapılmadı.7-9 istasyon lenf nodu diseksiyonu yapıldı. Sol gastrik arter ligasyonu sonrasında Mide stapler yardımıyla transekte edilerek tüp şekline getirildi.Karına bir adet j.pratt dren konuldu.Sol SKM önünden boyun kesisi yapılarak özofagus çekildi ve tek kat özefagogastrik anastomoz yapıldı. (video sunumu yapılacaktır)Metod ve Materyal:İki merkezde 2017-2022 tarihleri arasında Minimal invaziv yöntemi ile ameliyat edilen 10 özofagus kanserli olgunun verileri değerlendirildi. Bulgular: Hastaların 8' i erkek ve 2' si kadın idi.Hastaların yaş ortalaması 62 yıl idi. Olguların tümünde ana şikayet disfaji idi. Ameliyat öncesi yapılan patolojik tanıda 6 hastada Adenokarsinom,4 hastada squamöz karsinom saptandı.Squamöz karsinomların tümü Neoadjuan RT tedavisi aldı. Postoperatif dönemde hastalarda anastomoz kaçağı izlenmedi.3.gün oral kontrast içirilerek kaçak testi yapıldı.4.gün oral beslenme başlandı. Ortalama yoğunbakım yatış süresi 1 gün, toplam yatış süresi 6 gün olarak tesbit edildi.

TARTIŞMA / SONUÇ: Minimal invaziv yaklaşım, özefagus cerrahisinde hasta konforunu arttıran,deneyimli cerrahlarca güvenle uygulanabilen bir tekniktir.

Anahtar Kelimeler: özofagus kaneri, minimal invaziv cerrahi

Yayın No: S-044

Subtotal Gastrektominin Nadir Komplikasyonu: Remnant Mide Kanseri

Serkan Karaıslı[1], Selda Gücek Haciyanlı[1], Çağrı Akçay[1], Emine Özlem Gür[1], Arif Atay[1], Osman Nuri Dilek[1]

[1]*İzmir Kâtip Çelebi Üniversitesi Atatürk Eğitim Ve Araştırma Hastanesi, Genel Cerrahi Kliniği, İzmir*

GİRİŞ / AMAÇ: Remnant mide kanseri (RMK), daha önce benign ya da malign nedenlerle subtotal gastrektomi uygulanmış hastalarda en az 2 yıl sonra gelişen mide malignitesidir. RMK tüm mide kanserinin % 1-8'ini oluşturmaktadır. Bu çalışmada, kliniğimizde RMK nedeniyle cerrahi tedavi uygulanan hastaların tedavi ve takip sonuçlarını sunmayı amaçladık.

GEREÇ ve YÖNTEM: Ocak 2007- Aralık 2021 tarihleri arasında, İzmir Katip Çelebi Üniversitesi Atatürk Eğitim ve Araştırma Hastanesi Genel Cerrahi Kliniği'nde RMK nedeniyle opere edilen 16 hastanın dosyaları retrospektif olarak incelendi. Hastaların demografik özellikleri ve klinikopatolojik verileri hasta dosyaları ve hastane veri tabanı baz alınarak kaydedildi. Hastaların mortalite verileri nüfus kayıt sisteminden Ocak 2022 itibari ile tarandı. Hastaların demografik verileri, uygulanan cerrahi girişim ve patoloji sonuçları irdelendi. Hastaların izlem ve sağkalım süreleri kaydedildi.

BULGULAR: Hastaların ortalama yaşı 66,1±8,9 (50-82) olarak hesaplandı. Hastaların 13'ü (%81,2) erkek, üçü (%18,8) ise kadındı. Malignite hastaların 11'inde (%68,7) gastroenterostomi hattında ve 5'inde (%31,2) proksimal midedeydi. Dört (%25) hastada mide kanseri nedeniyle subtotal mide rezeksiyon öyküsü varken, 12 (%75) hastada geçirilmiş peptik ülser cerrahisi öyküsü mevcuttu. İlk ameliyat sonrası RMK ortaya çıkış süresi 25.4±15,2 (2-54) yıl olarak bulundu. Tümör boyutu ortalama 4,4±1,5 (1,5-8) cm olarak bulundu. Hastaların 7'sinde (%43,8) lenf nodu metastazı görüldü. Perioperatif mortalite 2 (%14.2) hastada görülürken, taburcu edilen 14 hastanın ortalama sağkalım süresi 33,8±28,3 ay olarak bulundu.

TARTIŞMA / SONUÇ: Subtotal mide rezeksiyonu yapılan ya da bilinen öyküsü olan hastalarda özellikle gastroenterostomi hattında malign tümörler görülebilmektedir. Bu açıdan bilinen mide operasyonu sonrası çok uzun yıllar geçmiş olsa dahi, rutin endoskopik tarama yapılması, risk grubundaki hastaların tespiti ve RMK'nin erken evrede saptanması açısından önemlidir.

Anahtar Kelimeler: mide kanseri, peptik ülser, remnant mide, subtotal gastrektomi

Yayın No: S-045

Mide Kanseri Komplikasyonlarında Acil Gastrektomi Deneyimimiz

Serkan Karaıslı[1], Çağrı Akçay[1], Selda Gücek Haciyanlı[1], Turan Acar[1], Örgün Güneş[1], Osman Nuri Dilek[1]

[1]*İzmir Kâtip Çelebi Üniversitesi Atatürk Eğitim Ve Araştırma Hastanesi, Genel Cerrahi Kliniği, İzmir*

GİRİŞ / AMAÇ: Mide kanserine bağlı masif gastrointestinal kanama ve perforasyon acil cerrahi girişim gerektirmektedir. Ancak, acil şartlarda gereken majör cerrahi prosedür, hastaların genellikle ileri yaşta olması ve hemodinamisinin stabil olmaması nedeniyle yüksek morbidite ve mortalite ile ilişkilidir. Bu çalışmada, mide kanseri komplikasyonları nedeniyle acil gastrektomi yapılan hastaların tedavi sonuçlarını sunmayı amaçladık.

GEREÇ ve YÖNTEM: Ocak 2007- Aralık 2021 tarihleri arasında, İzmir Katip Çelebi Üniversitesi Atatürk Eğitim ve Araştırma Hastanesi Genel Cerrahi Kliniği'nde mide kanserine bağlı gastrointestinal kanama ve gastrik perforasyon nedeniyle acil gastrektomi uygulanan 20 hastanın dosyaları retrospektif olarak incelendi. Hastaların demografik özellikleri, ameliyat ve patoloji verileri ile cerrahi komplikasyonlar hasta dosyaları ve veri tabanı bilgileri baz alınarak kaydedildi. Hastaların mortalite verileri nüfus kayıt sistemi aracılığıyla Ocak 2022 itibari ile tarandı. Hastaların demografik verileri, operasyon endikasyonları, operasyon verileri ve patoloji sonuçları irdelendi. Hastaların izlem ve sağkalım süreleri kaydedildi.

BULGULAR: Ortalama yaş 59,1±15,4 (27-86) olarak hesaplandı. Hastaların 18'i (%90) erkek, 2'si (%10) ise kadındı. Ameliyat endikasyonu 12 (%60) hastada tümörden kanama, 8 (%40) hastada ise tümör perforasyonuydu. Prosedür hastaların 10'unda (%50) distal ve 10'unda (%50) total gastrektomiydi. Patoloji 1 (%5) hastada nöroendokrin tümör, 2 (%10) hastada lenfoma ve 17 (%85) hastada adenokarsinom olarak raporlandı. Tümör boyutu ortalama 7,7±3.8 (3-18) cm olarak bulundu. 7 (%35) hasta perioperatif dönemde eksitus olurken, taburcu olan 13 (%65) hastanın ortalama sağkalım süresi 36,2±37 (5-134) ay olarak bulundu.

TARTIŞMA / SONUÇ: Mide kanserine bağlı masif kanama ve perforasyon acil cerrahi gerektiren ve hastanın genel durumu nedeniyle perioperatif mortalitesi yüksek olan patolojilerdir.

Anahtar Kelimeler: acil gastrektomi, mide kanseri, tümör kanaması, tümör perforasyonu

Yayın No: S-046

Özefagus Kanserinde Torako-Laparoskopik Özefajektomi

Ertuğrul Gazi Alkurt[1], Doğukan Durak[1]

[1]*Hitit Üniversitesi Erol Olçok Eğitim Ve Araştırma Hastanesi*

GİRİŞ / AMAÇ: özefagus ca tanısı konulan hastanın torakoskopik-laparoskopik özefajektomi operasyonu video sunumu

OLGU: 60 y erkek hasta.yutma güçlüğü ve kilo kaybı şikayeti ile basvurdu.yapılan tetkiklerde özefagus ca tanısı konulup torokoskoik-laparoskopik özefajektomi operasyonu yapıldı.endoskopi:özefagus distalinde kesici dişlerden 33 cm distalde lümeni 360 derece saran ve geçişe izin vermeyen ülserovejetan kitlebiyopsi:skuamöz hücreli karsinom

TARTIŞMA / SONUÇ: özefagus ca tanısı konulan hastanın torakoskopik-laparoskopik özefajektomi operasyon video sunumu

Anahtar Kelimeler: özefagus kanseri, torakoskopik-laparoskopik özefajektomi

Yayın No: S-047

İkinci Basamak Hastanede Cerrahi Onkolog Olmak; Yozgat Şehir Hastanesi Deneyimi

Hüseyin Bakır[1]

[1]*Yozgat Şehir Hastanesi*

GİRİŞ / AMAÇ: Sağlık Bakanlığı bünyesindeki bazı ikinci basamak hastanelere Cerrahi Onkoloji uzmanı görevlendirilmektedir. Ancak ikinci basamak hastanede tıbbi araç-gereç yetersizliği ve multidisipliner çalışmada kısıtlılıklar gibi nedenlerle bazı zorluklar olabilmektedir. Çalışmada Cerrahi Onkoloji açısından ikinci basamak hastanelerde çalışma şartlarının ortaya konması, avantajlar ve dezavantajların değerlendirilerek mesleki verimin artırılmasına katkı sunulması amaçlandı.

GEREÇ ve YÖNTEM: Yozgat Şehir Hastanesi Cerrahi Onkoloji kliniğinde Ocak 2021-Ocak 2022 döneminde yapılan poliklinik sayıları, tanı konulan ve ameliyat edilen malign hasta oranları, ileri merkeze sevk edilen hastalar gibi veriler hasta veri tabanından geriye dönük olarak incelendi. Aynı zaman dilimi içinde Genel Cerrahi ve Gastroenterolojik Cerrahi kliniklerinde yapılan işlemler ile karşılaştırıldı. Hastane ve şehir imkanları göz önünde bulundurularak cerrahi onkoloji çalışma şartları değerlendirildi.

BULGULAR: Belirtilen tarihler arasında Cerrahi onkoloji polikliniğinde 1184 hasta muayene edilmiş olup bu hastaların 422'si (%35,6) malign tanılı hastalardı. Aynı dönemde Genel Cerrahi polikliniklerinde muayene edilen tüm hastalarda malign tanı oranı %1,6 iken Gastroenterolojik Cerrahi polikliniğinde %1 olarak bulundu. Ameliyat sayıları değerlendirildiğinde ise yapılan tüm ameliyatlarda tümöral hastalık (malign veya benign) oranları Cerrahi Onkolojide %23,2, Gastroenterolojik Cerrahide %1,3, Genel Cerrahide %1,5 idi. Cerrahi Onkoloji kliniğinde belirtilen dönemde yapılan 168 ameliyatın 21'i (%12,5) elektif malignite ameliyatlarıydı.

TARTIŞMA / SONUÇ: Tıpta Uzmanlık Kurulu'na göre "Cerrahi Onkoloji tümoral hastalıkların tanı ve tedavisi ile ilgilenen multidisipliner çalışma odaklı Genel Cerrahinin bir yan dalıdır." Özellikle taşradaki ikinci basamak hastanelerde bazı branşlarda uzman hekim eksikliği ve atama yer değiştirme nedeniyle hekim sirkülasyonunun yüksek olması nedeniyle düzenli bir multidisipliner çalışma ortamı kurmak mümkün olamamaktadır. Çalışmada malignite tanısı alan hasta sayısının fazla olmasına karşın elektif ameliyat edilen malign tanılı hasta sayısının az olduğu görülmektedir. Bunda hastanede hekim kadrosunun sık değişmesi, şehirde radyoterapi, PET-BT gibi imkanların olmaması nedeniyle bölge halkının malign hastalık ameliyatlarında güven eksikliğinin etken olduğu düşünüldü. Ülkemiz şartlarında Cerrahi Onkoloji uzmanının akademik ve mesleki verimliliğinin optimum düzeyde sağlanabilmesi için üçüncü basamak sağlık kurumlarında istihdam edilmesinin daha uygun olduğu düşünüldü.

Anahtar Kelimeler: İkinci basamak hastane, Cerrahi Onkoloji, Taşra, kanser

Yayın No: S-048

Laparoskopik Mide Cerrahisinde Kliniğimizin Tutumu: Herkese Mi? Seçilmişlere mi?

Sezer Bulut[1], Eyüp Gemici[2], Yasir Musa Kesgin[3], Ahmet Sürek[2], Turgut Dönmez[2], Mehmet Karabulut[2]

[1]*Beylikdüzü Devlet Hastanesi, Genel Cerrahi Kliniği, İstanbul*
[2]*Sağlık Bilimleri Üniversitesi, Bakırköy Dr. Sadi Konuk Eğitim Ve Araştırma Hastanesi, Genel Cerrahi Kliniği, İstanbul*
[3]*Gölbaşı Devlet Hastanesi, Genel Cerrahi Kliniği, Adıyaman*

GİRİŞ / AMAÇ: Mide kanseri ülkemizde gastrointestinal sistem maligniteleri içerisinde ikinci sıklıkta görülmekte olup en etkin tedavisi cerrahi olan çok ciddi bir sağlık sorunudur. Erken teşhis ve yetkin ellerde yapılacak olan cerrahi müdahale hastalık prognozunu belirleyen en büyük etkendir. Minimal cerrahi müdahalelerin hasta hayatına sağlamış olduğu olumlu etkiler, artık tüm dünyada seçilen esas uygulama protokolünü oluşturmaktadır. Çalışmamızda mide kanseri olgularında yapılan tedavi uygulamaları laparoskopik cerrahi ve açık cerrahi başlıklarında gruplandırılmış olup kliniğimizdeki yönelimin değerlendirilmesi amaçlanmıştır.

GEREÇ ve YÖNTEM: Kliniğimizde mide kanseri tanısı ile yatırılıp Ocak 2018 – Kasım 2021 yılları arasında ameliyat edilen toplam 237 hasta çalışmaya dahil edildi. Hastalar açık cerrahi yapılan olgular (n=182) ve laparoskopi yapılan olgular (n=55) olmak üzere 2 gruba ayrıldı. Hastaların cinsiyeti, yaşı, VKİ, ameliyat öncesi hastalık evresi, ameliyat sonrası çıkarılan lenf nodu sayısı, pozitif lenf nodu sayısı, komplikasyon ve mortalite durumu karşılaştırıldı.

BULGULAR: Olgularımızın 165'i erkek, 72'si kadın idi. Yaş dağılımı 30-93 arasında olup ortalaması 60'tı. Ortalama VKİ 25 kg/m2'ydi. Açık cerrahi uygulanan grubun preop klinik evrelemesinde %78 olgunun evre 2B ve üzerinde olduğu görüldü. Laparoskopik cerrahi uygulanan grupta ise bu oran %70 idi. Disseke edilen ortalama lenf nodu sayısı sırasıyla 26 ve 24 olarak tespit edilirken pozitif lenf nodu sayısı ise 7 ve 3 olarak görüldü. Açık cerrahi uygulanan grupta %40 oranında komplikasyon tespit edilirken laparoskopi yapılan grupta bu oran %29 idi. Mortalite oranı ise %7'ye %1.8 olarak görüldü. Her iki grup karşılaştırıldığında ameliyat öncesi hastalık evresi, infiltre lenf nodu sayısı, komplikasyon ve mortalite oranı istastik olarak anlamlı saptandı ($p<0,01$).

TARTIŞMA / SONUÇ: Açık cerrahi grubunda daha ileri evredeki olguların varlığı, disseke edilen pozitif lenf nodu sayısının daha fazla olması preop dönemde cerrahi eğilimin açık cerrahiye doğru olduğunu göstermektedir. Bunun yanında laparoskopik cerrahi yapılan grupta komplikasyon gelişimi ve mortalitenin az olması minimal invaziv müdahalenin avantajını ortaya koymaktadır. Laparoskopik cerrahinin avantajının yalnızca seçilmiş hastalarda değilde, tüm vakalarda ortaya çıkıp çıkmadığını değerlendiren çalışmalara ihtiyaç vardır.

Anahtar Kelimeler: Mide Kanseri, Laparoskopi, Açık cerrahi, Lenf nodu

Yayın No: S-049

Mide Kanseri Hastalarında Neoadjuvan Tedavi Öncesi Evreleme Laparoskopisi

Göktürk Gürsoy[1], Ahmet Orhan Gürer[1], Yusuf B. Özoğul[1]

[1]*Ankara Şehir Hastanesi Cerrahi Onkoloji Kliniği*

GİRİŞ / AMAÇ: Mide kanseri, dünya çapında en sık görülen beşinci malignitedir. Küratif tedavinin temeli, genellikle perioperatif kemoterapi ile kombinasyon halinde radikal gastrektomiden oluşmaktadır. Evreleme laparoskopisi (EL), mide kanseri hastalarının gereksiz cerrahisini ve yetersiz kemoterapiyi önlemektedir. Bu çalışmada neoadjuvan tedavi öncesi EL uyguladığımız mide kanseri hastalarımızın sonuçlarını sunmayı amaçladık.

GEREÇ ve YÖNTEM: Çalışmada; Covid-19 pandemisi sırasında yandal eğitim faaliyetine yeni başlayan Cerrahi Onkoloji Kliniğimizde Şubat - Ekim 2021 arasında yatırılan preoperatif tetkiklerinde peritoneal karsinomatozis (PK) bulgusu olmayan ve evreleme laparoskopisi uygulanan mide kanserli hastalar retrospektif analiz edildi. Hastaların yaş, cinsiyet, preoperatif patoloji, intraoperatif frozen, postoperatif sitoloji sonuçları ve uygulanan tedavileri değerlendirildi.

BULGULAR: Çalışmada 10 hasta vardı. Hastaların 7'si (%70) erkek 3'ü (%30) kadındı. Yaş ortalaması 55±12 yıldı. Hastaların 9'unun (%90) patolojisi taşlı yüzük hücreliydi. Yapılan EL'lerinde 3 (%30) hastada peritoneal implant yoktu ve batın yıkama sitolojisi negatifti. Yedi (%70) hastada malign peritoneal implant veya sitoloji pozitifliği mevcuttu. Tüm hastalar neoadjuvan veya sistemik kemoterapi (KT) için tıbbi onkoloji bölümüne yönlendirildi. Bu hastalardan 4'üne (%40) neoadjuvan KT sonrası total gastrektomi, 1'ine (%10) total gastrektomi, sitoredüktif cerrahi ve hipertermik intraperitoneal kemoterapi, 1'ine (%10) ise subtotal gastrektomi uygulandı (Tablo 1).

Tablo 1. Mide kanseri hastalarının demografik ve klinik özellikleri

		n (%)
Cinsiyet, sayı (yüzde)	Erkek	7 (70)
	Kadın	3 (30)
Yaş (ort±ss,yıl)	55±12	
Endoskopik Biyopsi Patolojisi, sayı (yüzde)	Taşlı yüzük hücreli	9 (90)
	Orta diferansiye adenokarsinom	1 (10)
Evreleme Laparoskopisi (EL) Bulguları, sayı (yüzde)	Peritoneal implant	3 (30)
	Batın yıkama sıvısı malign sitoloji	3 (30)

	Peritoneal implant + batın yıkama sıvısı malign sitoloji	1 (10)
	Negatif EL	3 (30)
Neoadjuvan KT sonrası tedavi, sayı (yüzde)	Total Gastrektomi	4 (40)
	Subtotal Gastrektomi	1 (10)
	Total Gastrektomi, SRC+HİPEK	1 (10)
	Sistemik Tedavi	4 (40)

SRC + HİPEK: Sitoredüktif Cerrahi + Hipertermik İntraperitoneal Kemoterapi

TARTIŞMA / SONUÇ: Kılavuzlarda, lokal ileri mide kanseri olan hastalarda neoadjuvan kemoterapi öncesi EL önerilmektedir. Bu işlemin preoperatif radyolojik tetkiklerle saptanamayan PK ve karaciğer metastazlarını saptamada duyarlılığı % 64,3 ile % 98,9 arasında değişmekte ve tüm vakaların % 8,5 – 43,8'inde gereksiz cerrahi önlenmektedir. Bizim çalışmamızda bu oran %70 olarak bulundu. Bu yüksek oranı hasta sayımızın azlığına ve hastaların çoğunun taşlı yüzük hücreli patolojiye sahip olmalarına bağlıyoruz. Bu nedenle lokal ileri evre mide kanserinde neoadjuvan KT öncesi EL'nin önemli bir yeri olduğu düşüncesindeyiz. Ayrıca yalnız radyolojik tetkikler sonucunda neoadjuvan KT'ye giden hastalarda tedavi bitiminde hastalığın progresyonu gibi yanlış değerlendirmeye de neden olabilir. Sonuç olarak mide kanserinde neoadjuvan KT öncesi EL uygulaması mide kanseri ile uğraşan cerrahlar için yararlı olacak bir prosedürdür.

Anahtar Kelimeler: Mide kanseri, evreleme laparoskopisi

Yayın No: S-050

Kanser Ameliyatı Yapılan Hastalarda Preoperatif Nötrofil-Lenfosit Oranı, Delta Nötrofil İndeks Ve Çekirdekli Kırmızı Kan Hücrelerinin Hastalık Evresi Ve Kısa Dönem Sonuçlarla İlişkisi

Gözde Ertunç Açıkgöz[1], Gökhan Akkurt[1], Yusuf B. Özoğul[1]

[1]*Ankara Şehir Hastanesi , Cerrahi Onkoloji Kliniği*

GİRİŞ / AMAÇ: Kanser oluşumu ve hastalığın ilerlemesinde konakçı inflamatuar yanıtın önemi ile sistemik inflamatuar yanıtın hematolojik komponentlerinin prognostik değeri çeşitli kanserlerde gösterilmiştir(1).Yakınlarda yayınlanan çoğu çalışmada,kanda nötrofil/lenfosit oranı (NLR),delta nötrofil indeks(DNI) ve çekirdekli kırmızı kan hücrelerinin(NRBC) yüksekliği kötü prognostik belirteç olarak değerlendirilmiştir(1,2).Bu çalışmada; kanser ameliyatı yaptığımız hastaların preoperatif NLR,DNI ve NRBC parametrelerinin prognozu etkileyen kanser evresi ve kısa dönem sonuçlar(postoperatif komplikasyon,hastane yatış süresi ve yoğun bakım yatışı) ile birlikte kısa dönem sonuçlara etkili diğer etkenleri araştırmayı amaçladık.

GEREÇ ve YÖNTEM: Cerrahi Onkoloji Kliniğimizde Haziran 2020-Aralık 2021 tarihleri arasında;meme,mide,özofagus,pankreas,kolon,rektum kanseri nedeniyle ameliyat edilen 115 hastanın verileri retrospektif değerlendirildi.Yaş,cinsiyet,Eastern Oncology Cooperative Group(ECOG) performans skoru,ek hastalıklar,tümör bölgesi,tümör evresi,sigara kullanımı, preoperatif NLR,DNI ve NRBC,komplikasyon varlığı,yoğun bakım yatışı ve hastanedeki kalış süresi parametreleri alındı.NLR,DNI ve NRBC parametrelerinin prognozu etkileyen tümör evresi ile ilişkisi araştırıldı.Ayrıca NLR, DNI ve NRBC ile birlikte diğer bakılan parametrelerin;komplikasyon varlığı, yoğun bakım yatışı ve hastanede kalış süresi ile ilişkisi de incelendi.

BULGULAR: Preoperatif NRBC değerleri sıfır(0) idi.Preoperatif NLR ve DNI hastalık evresi ile ilişkisi anlamlı değildi($p>0,05$).NLR ve DNI ile komplikasyon varlığı,yoğun bakım yatışı ve hastanede kalış süresi arasında da anlamlı ilişki bulunmadı($p>0,05$).Diğer; yaş,cinsiyet,ECOG,ek hastalıklar,tümör bölgesi,sigara kullanımı ile komplikasyon varlığı,yoğun bakım yatışı ve hastanede kalış süresi ilişkisi anlamlı idi($p<0,05$) (Tablo1,2,3,4)(Grafik-1,2,3).

Grafik -1 : Nötrofil-Lenfosit oranı ile yatış süresi arasındaki korelasyon

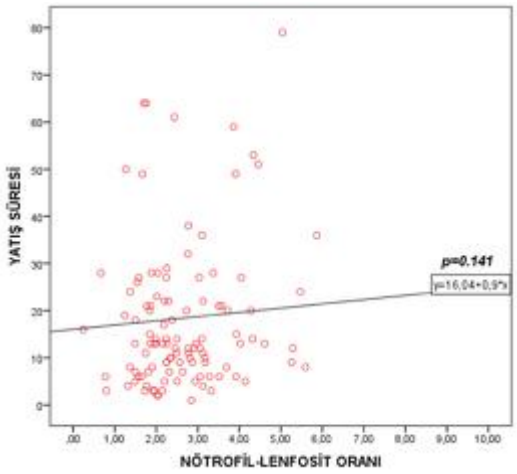

Grafik -2 : DNI ile yatış süresi arasındaki korelasyon

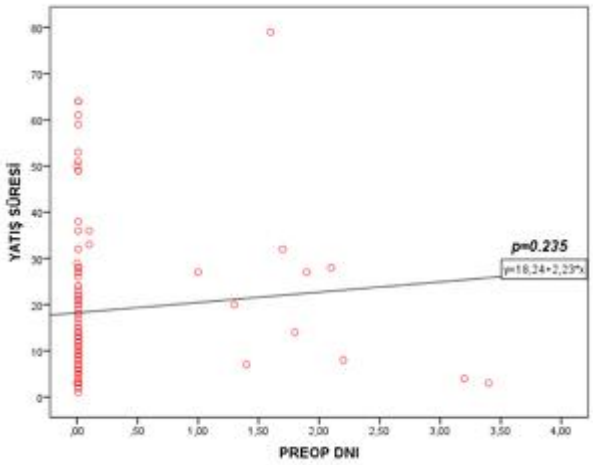

Grafik – 3: DNI ile yoğun bakım yatışı arasındaki korelasyon

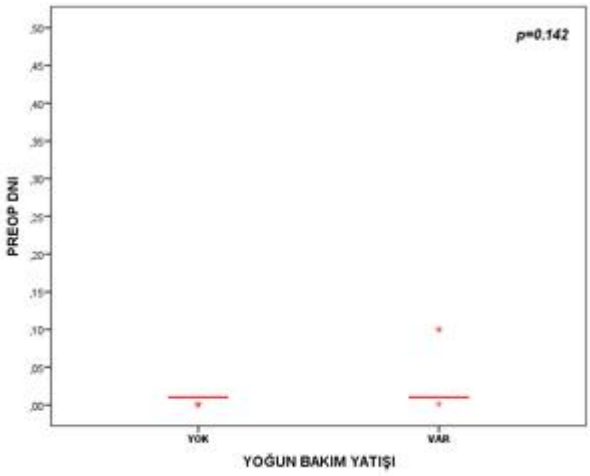

Tablo-1: Hastaların Demografik ve Klinikopatolojik Özellikleri

Hasta özellikleri	**Total** **n (%)**
Hasta sayısı	115
Yaş, median(min-max)	58 (27-85)
Cinsiyet	
Kadın	62 (54)
Erkek	53 (46)
ECOG	
0	53 (46)
1	35 (31)
2	21 (18)
3	6 (5)
Tümör bölgesi	
Meme	39 (35)

Kolon	15 (13)
Mide	22 (19)
Rektum	22 (19)
Pankreas	10 (9)
Özefagus	6 (5)
Diabetes mellitus	
Yok	88 (77)
Var	27 (23)
Hipertansiyon	
Yok	66 (57)
Var	49 (43)
Koroner arter hastalığı	
Yok	90 (78)
Var	25 (22)
Sigara	
Hiç içmemiş	64 (56)
Eski içici	47 (41)
Aktif içici	4 (3)
Yatış süresi median(min-max)	13 (1-87)
Yoğun bakım yatışı	
Yok	89 (78)
Var	25 (22)

Evre	
Evre I	22 (19)
Evre II	41 (36)
Evre III	51 (45)
NRBC	0
NLR median (min-max)	2.41 (0.24-28.56)
DNI median (min-max)	0.01 (0-3.40)

Tablo -2: Nötrofil-lenfosit oran ve delta nötrofil indeksin evrelere göre dağılımı

Parametre	Evre I	Evre II	Evre III	p-değeri
NLR	2.30	2.73	2.46	0.560
DNI	0.01	0.01	0.01	0.209

Tablo -3: Nötrofil-lenfosit oranı ve delta nötrofil indeksin komplikasyon varlığına göre dağılımı

Parametre	Komplikasyon		p-değeri
	Var	Yok	
NLR	2.60	2.35	0.220
DNI	0.01	0.01	0.132

Tablo-4: Hastaların demografik ve klinikopatolojik özelliklerinin kısa dönem sonuçlarla ilişkisi

Hasta özellikleri	Postoperatif Komplikasyon *p* -value	Yoğun bakım yatışı *p*-value	Yatış süresi *p*-value
Yaş ,yıl	0.001*	0.273	<0.0001*
Cinsiyet			
Kadın			
Erkek	0.005*	0.011*	<0.0001*

ECOG skoru			
0			
1			
2			
3	<0.0001*	<0.0001*	<0.0001*
Tümör bölgesi			
Meme			
Kolon			
Mide			
Rektum			
Pankreas			
Özefagus	<0.0001*	<0.001*	<0.0001*
Diabetes mellitus			
Yok			
Var	0.007*	0.004*	<0.0001*
Hipertansiyon			
Yok			
Var	0.001*	0.250	<0.0001*
Koroner arter hastalığı			
Yok			
Var	0.008*	0.129	<0.0001*
Sigara			

Hiç içmemiş			
Eski içici	0.027*		<0.0001*
Aktif içici		0.047*	
Evre			
Evre I			
Evre II			
Evre III	0.886	0.401	0.689

TARTIŞMA / SONUÇ: Çalışmamızda kanser ameliyatı yaptığımız hastalarda NLR ve DNI'in prognozu ilgilendiren hastalık evresi ile kısa dönem sonuçları arasında ilişki bulunamadı.Çoğu yayında NLR yüksekliğinin kanser prognozu ile olumsuz ilişkisi belirtilse de güncel bir metaanalizde yayınlardaki hasta serilerinin küçük ve heterojen olduğu için çalışmalar güçsüz olarak değerlendirilmiştir(3).Çalışmada diğer tüm verilerle kısa dönem sonuçları arasında anlamlı ilişki vardı ve hastaların dağılımı ve kısa dönem sonuçları literatürle benzerdi. Sonuç olarak, preoperatif NLR,DNI ve NRBC ile kanser prognozu arasında ilişkiyi belirlemede homojen ve geniş serili yeni çalışmaların yapılmasının uygun olacağı görüşündeyiz.

Anahtar Kelimeler: Kanser, NRL, DNI, NRBC, Komplikasyon, Yatış süresi

Yayın No: S-051

Palyatif Bakım Desteği Alan Terminal Dönem Mide Malign Neoplazmlı Hastaların Retrospektif Olarak Değerlendirilmesi

Zeynep Irmak Kaya[1], Mustafa Tercan[2], Sinem Gürcü[3], Serdar Efe[4]

[1]*Eskişehir Şehir Hastanesi İç Hastalıkları Bölümü*
[2]*Eskişehir Şehir Hastalıkları Cerrahi Onkoloji Bölümü*
[3]*Eskişehir Şehir Hastanesi Eczane Birimi*
[4]*Eskişehir Şehir Hastanesi Yoğun Bakım Bölümü*

GİRİŞ / AMAÇ: Mide kanserleri sık görülen ve prognozu kötü olan kanserlerdendir. Palyatif desteğe gereksinimi olan terminal dönem mide maligniteli hastalarda palyatif bakım hizmetlerinin önemine değinmek amaçlanmıştır.

GEREÇ ve YÖNTEM: Ocak 2019 – Aralık 2021 tarihleri arasında palyatif bakım servisinde yatarak tedavi alan mide kanserli hastaların yaş, cinsiyet, kliniğe kabul edildikleri yer, opere olma ve onkolojik tedavi alma durumları ile semptomları, yatış süreleri ve mortaliteleri değerlendirildi.

BULGULAR: Çalışmaya dahil edilen 28 hastanın %75'i erkek (n=21), %25'i kadın (n=7) idi. Tablo 1'de hastaların demografik verileri ile genel bilgiler verilmiştir. Hastaların 16'sının opere mide kanseri olup, bunların 8'ine kemoterapi uygulandığı saptandı. 12 hasta tanı anında inoperable olarak değerlendirilip sadece 2'sine palyatif kemoterapi ve 1 tanesine radyoterapi uygulandığı saptandı. 8 hastanın peritonomatozis karsinomatozası olup, 5'inde masif asit, 3'ünde plevral effüzyona bağlı solunum sıkıntısı mevcuttu.Hastaların tamamında NRS2002 skoru 3'ün üzerinde olup, hastaların %96,6'sının (N=24) BMI'i 19'un altındaydı. Hastaların %75'inin performans skoru 5, %25'inin 4 olarak belirlendi. Hastaların %38'inde beslenme bozukluğu mevcuttu. Sadece 4 hastada nazogastrik tüp ile beslenme sağlanabildi. İleus gelişen hastalarda oral ya da tüp ile enteral beslenme sağlanamadı. Şekil 1'de yatış sebepleri görülmektedir.Ağrı en sık semptomlardan olup ağrı şikayeti olan hastaların tamamında parenteral tramadol, fentanil transdermal ve morfin hidroklorür subkutan tedavileri ile ağrı palyasyonu sağlanabildi.

Tablo 1.

Cinsiyet	
Kadın	7 (%25)
Erkek	21 (%75)
Ortanca yaş	63 yıl (min: 24 max:92)
Ortalama yatış süresi	15,5 gün (min:2, max: 38)
Opere olan	16 (%66,6)
İnoperable	12 (% 50)
Kt alan	10 (%41,6)
Rt alan	2 (%83,3)
Servise kabul edilme yerleri	
Yoğun bakım	6 (%21,43)
İç hastalıkları	4 (%14,29)
Cerrahi klinikleri	7 (%25)
Onkoloji klinikleri	6 (%21,43)
Ev	5 (%17,85)
Servisten ayrılma şekli	
Taburcu	7 (%25)
Exitus	21 (%75)

Hastalara ait veriler.

Şekil 1.

Palyatif servise yatış nedenleri

TARTIŞMA / SONUÇ: Mide kanseri mortalitesi en yüksek 3. kanserdir. Hastaların önemli bir kısmı ileri evrede tanı almaktadır. Palyatif bakım servisleri nörolojik hastalıklardan maligniteli hastalara geniş yelpazede hastanın kabul edildiği kliniklerdir. Terminal dönem malignitesi olan hastalar onkoloji klinikleri, iç hastalıkları ya da genel cerrahi kliniklerinde yatırılarak semptomların kontrolü sağlanmaya çalışılmaktadır. Onkolojik palyatif tedaviler spesifik bir alandır ve hastaların bu konuda özellikle terminal döneme girmeden destek tedavisi alabilecekleri, semptom kontrollerinin sağlanabileceği palyatif hizmetlere ihtiyaçları vardır. Bu açıdan yapılacak düzenlemeler oldukça önemlidir. Bu çalışmada terminal dönem mide kanserli hastaların semptom kontrolünde palyatif bakım desteğine olan ihtiyaçlarından yola çıkarak onkolojik palyatif bakım merkezlerine olan gereksinimin önemi vurgulanmak istenmiştir.

Anahtar Kelimeler: mide kanseri, palyatif bakım, semptom kontrolü, destek tedavi, malignite

Yayın No: S-052

Palyatif Bakım Desteği Alan Terminal Dönem Mide Malign Neoplazmlı Hastaların Retrospektif Olarak Değerlendirilmesi

Zeynep Irmak Kaya[1], Mustafa Tercan[2], Sinem Gürcü[3], Serdar Efe[4]

[1]*Eskişehir Şehir Hastanesi, İç Hastalıkları Bölümü*
[2]*Eskişehir Şehir Hastanesi, Cerrahi Onkoloji Bölümü*
[3]*Eskişehir Şehir Hastanesi, Eczane Birimi*
[4]*Eskişehir Şehir Hastanesi, Yoğun Bakım Bölümü*

GİRİŞ / AMAÇ: Mide kanserleri sık görülen ve prognozu kötü olan kanserlerdendir. Palyatif desteğe gereksinimi olan terminal dönem mide maligniteli hastalarda palyatif bakım hizmetlerinin önemine değinmek amaçlanmıştır.

GEREÇ ve YÖNTEM: Ocak 2019 – Aralık 2021 tarihleri arasında palyatif bakım servisinde yatarak tedavi alan mide kanserli hastaların yaş, cinsiyet, kliniğe kabul edildikleri yer, opere olma ve onkolojik tedavi alma durumları ile semptomları, yatış süreleri ve mortaliteleri değerlendirildi.

BULGULAR: Çalışmaya dahil edilen 28 hastanın %75'i erkek (n=21), %25'i kadın (n=7) idi. Tablo 1'de hastaların demografik verileri ile genel bilgiler verilmiştir.Hastaların 16'sının opere mide kanseri olup, bunların 8'ine kemoterapi uygulandığı saptandı. 12 hasta tanı anında inoperable olarak değerlendirilip sadece 2'sine palyatif kemoterapi ve 1 tanesine radyoterapi uygulandığı saptandı. 8 hastanın peritonomatozis karsinomatozası olup, 5'inde masif asit, 3'ünde plevral effüzyona bağlı solunum sıkıntısı mevcuttu. Hastaların tamamında NRS2002 skoru 3'ün üzerinde olup, hastaların %96,6'sının (N=24) BMI'i 19'un altındaydı. Hastaların %75'inin performans skoru 5, %25'inin 4 olarak belirlendi. Hastaların %38'inde beslenme bozukluğu mevcuttu. Sadece 4 hastada nazogastrik tüp ile beslenme sağlanabildi. İleus gelişen hastalarda oral ya da tüp ile enteral beslenme sağlanamadı. Şekil 1'de yatış sebepleri görülmektedir.Ağrı en sık semptomlardan olup ağrı şikayeti olan hastaların tamamında parenteral tramadol, fentanil transdermal ve morfin hidroklorür subkutan tedavileri ile ağrı palyasyonu sağlanabildi.

Tablo 1.Hastalara ait veriler

Cinsiyet Kadın Erkek	 7 (%25) 21 (%75)
Ortanca yaş	53 yıl (min: 24 max:92)
Ortalama yatış süresi	15,5 gün (min:2, max: 38)
Opere olan	16 (%66,6)
İnoperable	12 (% 50)
Kt alan	10 (%41,6)
Rt alan	2 (%83,3)
Servise kabul edilme yerleri Yoğun bakım İç hastalıkları Cerrahi klinikleri Onkoloji klinikleri Ev	 6 (%21,43) 4 (%14,29) 7 (%25) 6 (%21,43) 5 (%17,85)
Servisten ayrılma şekli Taburcu Exitus	 7 (%25) 21 (%75)

Şekil 1. Palyatif servise yatış nedenleri

TARTIŞMA / SONUÇ: Mide kanseri mortalitesi en yüksek 3. kanserdir. Hastaların önemli bir kısmı ileri evrede tanı almaktadır. Palyatif bakım servisleri nörolojik hastalıklardan maligniteli hastalara geniş yelpazede hastanın kabul edildiği kliniklerdir. Terminal dönem malignitesi olan hastalar onkoloji klinikleri, iç hastalıkları ya da genel cerrahi kliniklerinde yatırılarak semptomların kontrolü sağlanmaya çalışılmaktadır. Onkolojik palyatif tedaviler spesifik bir alandır ve hastaların bu konuda özellikle terminal döneme girmeden destek tedavisi alabilecekleri, semptom kontrollerinin sağlanabileceği palyatif hizmetlere ihtiyaçları vardır. Bu açıdan yapılacak düzenlemeler oldukça önemlidir. Bu çalışmada terminal dönem mide kanserli hastaların semptom kontrolünde palyatif bakım desteğine olan ihtiyaçlarından yola çıkarak onkolojik palyatif bakım merkezlerine olan gereksinimin önemi vurgulanmak istenmiştir.

Anahtar Kelimeler: mide kanseri, palyatif bakım, semptom kontrolü, destek tedavi, malignite

Yayın No: S-053

Diffuz Tip Mide Kanserinde Cerrahi Sonrası Sonuçlar: Olgu Serisi

Feyza Aşıkuzunoğlu[1], Metin Ercan[1]

[1]*Sakarya Üniversitesi Eğitim Ve Araştırma Hastanesi*

GİRİŞ / AMAÇ: Mide kanseri Lauren'e göre difüz ve intestinal tip olarak sınıflandırılır. Difüz tip çoğunlukla sporadik olmakla beraber herediter de olabilir. İntestinal tip daha iyi prognoza sahiptir ve mide kanserlerinin büyük çoğunluğunu oluşturur. Difüz olguların prognozu kötüdür ve ortalama sağ kalım 1 yıldan azdır. Çalışmamızda difüz tip mide kanseri olgularında sağ kalıma etki eden faktörleri saptamak hedeflendi.

OLGU: Gereç ve Yöntem:2014-2021 yılları arasında kliniğimizde total gastrektomi yapılan 169 hastanın verileri retrospektif olarak incelendi. 1, 2 ve 5 yıllık sağ kalımları saptandı. Sağ kalıma etki eden faktörler (yaş, cinsiyet, evre, cerrahi sınır pozitifliği, perinöral/lenfovasküler invazyon) değerlendirildiBulgular:169 hastadan 24'ü (%14) Lauren difüz tip kanser olarak raporlandı. 24 hastanın 8'i (%33) kadın, 16'sı (%67) erkek cinsiyet olup, yaş ortalaması 60, medyan yaş 67 idi. Proksimal ve/veya distal cerrahi sınır pozitifliği intestinal tipte %8 (n: 12) iken, difüz tipte %37 (n:9) idi. 24 hastadan sadece 2'si (%8) neoadjuvan KT alırken, 19 (%79) hasta adjuvan KT, 5 (%20) hasta KTRT aldı. 1-3-5 yıllık sürvi sırası ile %54, %37 ve %12,5 olarak hesaplandı. Mortalite en sık ilk 6 ay(6 hasta) ve 6 ay- 2 yıl (7 hasta) içinde kaydedilmiştir. İlk 6 ay içinde görülen ölümlerde 2 hastada cerrahi sınır pozitifliği, 5 hastada perinöral/lenfovasküler tutulumun yaygın ve eş zamanlı olması dikkat çekmektedir. İlk 2 yıl içindeki ölümlerde 4 hastada hem sınır pozitif hem de eşzamanlı lenfovasküler/perinöral tutulum izlenmiştir. 5 yıl ve üzeri yaşayan hastalar erken evrede tespit edilen hastalardır. Mortalitenin çoğunluğu sarkopeni, GD bozukluğu ve sepsis nedenli olarak kayda geçmiştir.

normal mide duvarı

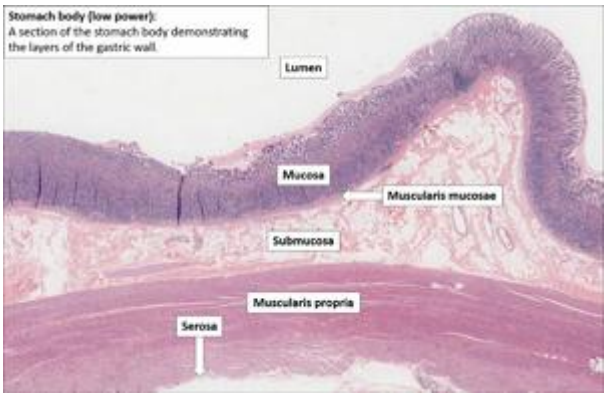

difüz mide kanseri

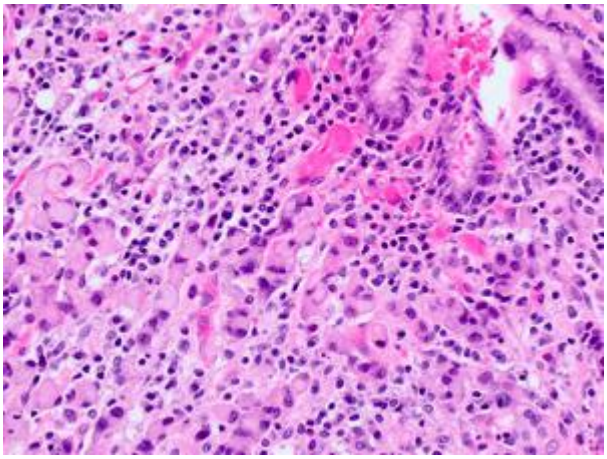

Sağ kalıma etki eden faktörler

	Hasta sayısı (%)
Cinsiyet	
Kadın	8 (33)
Erkek	16 (67)
Cerrahi sınır pozitif	9 (37)
Perinöral invazyon	12 (50)
Lenfovasküler İnvazyon	15 (62)
Neoadjuvan tedavi	2 (8)
Adjuvan KT	19 (79)
Adjuvan RT	5 (20)

TARTIŞMA / SONUÇ: Difüz tip mide kanserinde sağ kalımı etkileyen en önemli faktörler sınır pozitifliği ve lenfovasküler/perinöral tutulum birlikteliğidir. Evre IB ve öncesi tümörler en iyi prognoza sahiptir ancak sayıları çok azdır. Ölümlerin büyük çoğunluğu sarkopeni, genel durum bozukluğu ve bunları takip eden sepsis olarak kayda geçmiştir. Bu hastalarda erken tanı ve destek tedavilerinin kalitesi surviyi olumlu etkileyecektir.

Anahtar Kelimeler: difüz mide kanseri, perinöral/lenfovasküler invazyon, total gastrektomi

Yayın No: S-054

Olgu Sunumu: Laparoskopik Total Gastrektomide Overlap Metodu İle Osefagojejunostomi Tekniği

Ali Zeynel Abidin Balkan[1], Hasan Yaşa[1], Özkan Demiroğlu[1], Bahri Çakabay[1]

[1]*SBÜ Diyarbakır Gazi Yaşargil Eğitim Ve Araştırma Hastanesi*

GİRİŞ / AMAÇ: Mide kanserleri dünya genelinde beşinci sıklıkta görülen kanser tipi olup kansere bağlı ölüm nedenleri arasında üçüncü sıradadır(1).Laparaskopik cerrahi giderek açık cerrahinin yerini almakta ve birçok merkezde standartlaşmaktadır. Farklı ameliyat teknikleri geliştirilmiştir(2,3).Biz laparoskopik yöntemle total gastrektomi yaptığımız olgumuzda overlap metodu ile özofagojejunostomi yan -yan anastomoz tekniğini sunmayı amaçladık.

OLGU: 62 yaşında kadın, uzun süreli dispeptik şikayetleri olan ve PPI tedavisine rağmen şikayetlerinde gerileme olmayan hastamızın yapılan gastrodoudenoskopisinde mide korpusunda 15 mmye ulaşan çok sayıda polipoid lezyon olduğu görüldü. Alınan biyopsi sonucu iyi diferansiye nöroendokrin tumör olarak raporlandı. Multipl sayıda poliplerinin olması nedeniyle total gastrektomi yanyana özofagojejunostomi roux en y anatomoz yapılmasına karar verildi. Laparoskopik total gastrektomi yapıldıktan sonra mide transeke edildi. Jejunal ans trietzdan 40.cm'den itibaren lineer stapler ile bölündü y bacağı dışarda yapıldı.Distal ansta hook ile 5 mmlik açıklık sağlandıktan sonra osefagus güdüğünde 1 cmlik açıklık sağlandı .Endogia 60 mm stapler ile jejunal ans ve özofagus güdüğü yan yana anastomoze edildi.(Resim1).Kalan açıklık intrakorporeal olarak kapatıldı.(Resim 2).Operasyon 290 dk sürdü per-op yaklaşık 160 cc kanama oldu.Postoperatif 2. Gün rejim başlanarak postoperatif 7. Günde hasta taburcu edildi. Patoloji sonucu iyi diferansiye nöroendokrin tümör grade 2 olarak raporlandı. Korpusta yaygın lineer ve nodüler endokrin hücre hiperplazisi ve tüm midede yaygın intestinal metaplazi izlendi.

Şekil 1

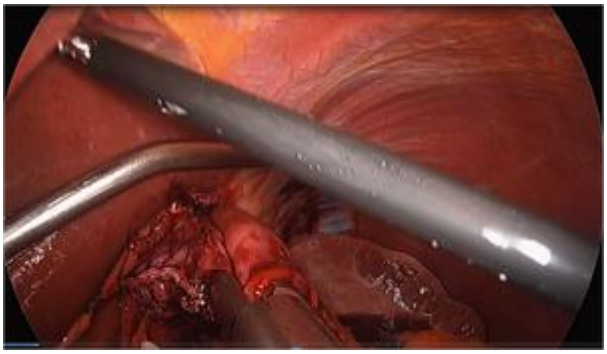

Şekil 2

TARTIŞMA / SONUÇ: İntrakorporeal özofagojejunostomi için geliştirilmiş çok sayıda teknik mevcut olup en sık kullanılan teknikler: sirküler stapler anvil anastomoz, stapler ile yan-yan anizoperistaltik anastomoz, lineer stapler ile delta şekilli anastomoz, laparaskopik sutürizasyon ile uç yan anastomoz, overlap metod ile anastomoz teknikleri mevcuttur(3).Anastomoz ile ilgili komplikasyonlar çok ciddi sonuçlar doğurur(4).Lineer stapler ile anastomoz dar ve derin alanlarda sirküler staplere göre daha avantajlıdır. Sirküler stapler daha geniş anastomoz çapı sağlar ancak anastomoz süresi uzayabilir.Stapler ile yanyana anizoperistaltik anastomozda daha geniş jejunal ans kaldırmak gerekir ve bu durum yağlı hastalarda anastomoz gerginliğine neden olabileceğinden isoperistaltik anastomoz daha güvenli olabilir(3).

Anahtar Kelimeler: OVERLAP OSEFAGOJEJUNOSTOMİ, GASTRİK NET, TOTAL LAPAROSKOPİK GASTREKTOMİ

Yayın No: S-055

Mide Kanserinde POSSUM Skorlama Sisteminin Mortalite Ve Morbiditeyi Öngörmede Kullanılabilirliği

Enver İlhan[1], Murat Can Kale[1], İlhan Dursun[1], Abidin Gazi Alagöz[1], Emrehan İnci[1], Orhan Üreyen[1]

[1]*SBÜ İzmir Bozyaka Eğitim Ve Araştırma Hastanesi Genel Cerrahi Kliniği*

GİRİŞ / AMAÇ: Çalışmamızda mide kanserli olguların POSSUM skorlama sisteminin mide kanserinde morbidite ve mortaliteyi öngörmede kullanılıp kullanılamayacağı araştırıldı.

GEREÇ ve YÖNTEM: Kliniğimizde mide ve özofagogastrik bileşke kanseri nedeniyle radikal rezeksiyon+D2 lenf nodu diseksiyonu yapılan olgular çalışmaya dahil edildi.Olgular peroperatif morbidite ve mortalite yönünden POSSUM skoru ve diğer parametreler yönünden karşılaştırıldı. POSSUM skoru POSSUM fizyolojik (POSSUM F), cerrahi (POSSUM C) ve total (POSSUM T) puanları analiz edildi. Peroperatif mortalite ilk 3 ay olarak alındı.

BULGULAR: Çalışmaya 92 olgu dahil edildi.Olguların yaş ortalaması 63,87 (std:12,7 aralık 34-88)idi.Hastaların VKİleri 16 ile 38 aralığındaydı(ortanca 24). Mortalite 6(%6,5), morbidite 23(%25) olguda görüldü. Mortalite görülen ve görülmeyen olguların POSSUM F, C, T skorları sırasıyla mortalite görülenlerde ortanca 20,5(16-27) , 20 (18-24) ve 40,5 (34-51) idi. Mortalite görülmeyenlerde ise sırasıyla ortanca 15,5 (12-32), 18 (15-26) ve 34,5 (27-54)idi. Mortalite ile POSSUM F ve T arasında ilişki saptandı (p sırasıyla 0,023 ve 0,030). Yaş ve postoperatif komplikasyon gelişimi mortalitede anlamlı bulundu(p sırasıyla 0,015 ve 0,016). Anlamlı bulunan sayısal değerler için cut-off hesaplandı.Yapılan multivaryans analizde POSSUM T ve F bağımsız risk faktörü olarak saptanmadı. Yaş ve postoperatif komplikasyon gelişimi bağımsız birer risk faktörü olarak saptandı. Mortaliteyi olguların yaşının 73,5 üzerinde olması 35 kat, postoperatif komplikasyon gelişimi ise 14,7 kat arttırmaktadır. Morbidite görülen ve görülmeyen olguların POSSUM F, C ve T skorları sırasıyla morbidite görülenlerde ortanca 15(12-27), 20 (16-24) ve 36 (30-51) iken morbidite görülmeyenlerde ortanca 16 (12-32), 18(15-26) ve 35 (27-54)idi. Morbidite ve POSSUM F ve T skorları arasında anlamlı ilişki saptanmazken (p sırasıyla 0,287 ve 0,853), POSSUM C arasında anlamlı ilişki saptandı(p=0,039). Mortalite ve morbidite ile tümör bölgesi, rezeksiyon tipi, lenf nodu sayısı, TNM evresi, diferansiyasyon arasında ilişki saptanmadı(p>0,05).

TARTIŞMA / SONUÇ: POSSUM skorlama sistemi, mide kanser cerrahisinde peroperatif mortaliteyi öngörmede tek başına anlamlı bulunurken, multivaryans analizde bağımsız bir faktör olmadığı görüldü. İleri yaş ve postoperatif komplikasyon gelişimi mortalite tahmininde bağımsız birer risk faktörüdür.

Anahtar Kelimeler: mide kanseri, sağkalım, prediktif, POSSUM

Yayın No: S-056

ACOSOG Z0011 Kriterlerinin Kliniğimizde Meme Kanseri Hastalarında Uygulanabilirliği

Mehmet Aslan[1]

[1]*S.B.Ü. Derince Eğitim Ve Araştırma Hastanesi*

GİRİŞ / AMAÇ: ACOSOG Z0011 çalışması, adjuvan radyoterapi ve sistemik tedavi planlanan sınırlı aksiller lenf nodu tutulumu olan meme kanseri hastalarında meme koruyucu cerrahi ile birlikte sadece sentinal lenf nodu biyopsisi (SLNB) yapılmasının çoğunlukla tedavi edici yeterlilikte olduğunu göstermiştir. Bu sayede gereksiz aksiller lenf nodu diseksiyonunun (ALND) ve buna bağlı komplikasyonların önüne geçilmiştir. Bu çalışmada kliniğimizde meme kanseri nedeni ile ameliyat ettiğimiz hasta grubunda ACOSOG Z0011 kriterleri uygulansaydı ortaya çıkması muhtemel tedavi yaklaşımını değerlendirmeyi amaçladık.

GEREÇ ve YÖNTEM: Haziran 2016 - Temmuz 2021 tarihleri arasında neoadjuvan tedavi almamış, radyolojik olarak sınırlı aksiller lenf nodu tutulumu olan, ACOSOG Z0011 kriterleri uygulanmamış, meme koruyucu cerrahi ile beraber SLNB uygulanmış ve aksiller diseksiyon ihtiyacı buna göre karar verilmiş hastalar retrospektif olarak değerlendirildi. Bu hastaların tedavi algoritmaları ACOSOG Z0011 kriterleri göz önüne alınarak tekrardan oluşturuldu. Ortaya çıkan sonuçlar ile geçmiş sonuçlar karşılaştırılarak değerlendirildi.

BULGULAR: Çalışmaya 236 hasta dâhil edildi. Ortalama yaş 55.5 (26-85) yıldı. SLNB amacı ile çıkarılan ortalama lenf nodu sayısı 2 (1-8). SLNB sonuçları incelendiğinde 123 hastada (%52.1) SLNB negatif, 90 hastada ise (%36.1) sınırlı aksiller tutulum (bir veya iki sentinal lenf nodu tutulumu), 23 hastada (%11.8) ise yaygın aksiller tutulum gözlendi. İncelemede tedavi amacı ile 123 hastaya (%52.1) SLNB negatif olması nedeni ile ek aksiller girişim yapılmadığı, 113 hastaya (%47.9) ise SLNB pozitif olması nedeni ile ek olarak ALND yapıldığı görüldü. Aynı hasta grubu ACOSOG Z0011 kriterlerine uygun tedavi algoritması ile tekrar değerlendirildiğinde; Tedavi amacı ile 213 (%88.2) hastaya SLNB, 23 (%11.8) hastaya ALND yapılması gerekmektedir. ALND yapılan hasta sayısı %79.6 oranında azalmıştır.

Tablo 1

Yaş	55.5 (26-85) yıl
Uygulanan Cerrahi	MKC + SLNB: %52.1 MKC+SLNB SONRASI ALND: %47.9
Ortalama Tümör Çapı	2.8 cm
En yakın Cerrahi Sınır	4 mm
Patolojik Evre	Evre 1: %16.6 Evre 2a: %43.2

	Evre 2b: %22 Evre 3a: %18.2
Subtip	Lüminal A : %19.9 Lüminal B HER2 negatif: %40.7 Lüminal B HER2 pozitif: %12.3 Non-Lüminal: %11 Triple negatif: %16.1
Sentinal Lenf Nodu Sayısı	2 (1-8)
Metastatik Sentinal Lenf Nodu Sayısı	Tutulum yok: %52.1 1: %22 2: % 16.1 3: %7.2 4: %1.7 >5: %0.8
Metastatik Sentinal Lenf Nodu Tutulum Tipi	Tutulum yok: %52.1 İzole tümör hücresi: %1.3 Mikrometastaz: %3 Makrometastaz: %43.6
ACOSOG Z0011 Kriterleri ile Cerrahi	MKC + SLNB: %88.2 MKC + SLNB sonrası ALND: %11.8

Klinik ve Patolojik Bulgular

TARTIŞMA / SONUÇ: Bu çalışma ile ACOSOG Z0011 kriterlerinin meme kanseri tedavisinde uygulanması sonrası tedavi yaklaşımın büyük ölçüde değişebileceği gözlenmiştir. Özellikle sınırlı aksiller tutulumu olan hasta grubuna tedavi amacı ile sadece SLNB uygulanmasının ALND ihtiyacını %79 oranında azalttığı ve tedaviyi değiştirdiği izlenmektedir. Bu uygulama ile gereksiz ALND ve buna bağlı oluşabilecek azaltılabilir ve komplikasyonlar azaltılabilir.

Anahtar Kelimeler: ACOSOG Z0011, SLNB, MEME KANSERİ

Yayın No: S-057

N2 Meme Kanserinde Neoadjuvan Kemoterapi Sonrası Aksiller Lenf Nodu Diseksiyonundan Kaçınabilir miyiz?

Ecem Memişoğlu[1], Serap Ulusoy[2], Mehmet Zeki Buldanlı[3], Ramazan Sarı[1]

[1]*Kartal Dr. Lütfi Kırdar Şehir Hastanesi, Genel Cerrahi Kliniği, İstanbul*
[2]*Ankara Şehir Hastanesi, Genel Cerrahi Kliniği, Ankara*
[3]*Sağlık Bilimleri Üniversitesi Gülhane Eğitim Ve Araştırma Hastanesi, Genel Cerrahi Kliniği, Ankara*

GİRİŞ / AMAÇ: Meme kanserinde en önemli prognostik faktörlerden biri aksiller lenf nodu metastazıdır. Neoadjuvan kemoterapi (NAK) öncesi cN2 aksiller lenf nodu metastazı saptanan hastalarda tedavi sonrası ycN0 olsa dahi aksiller lenf nodu diseksiyonu (ALND) önerilmektedir. İnsan epidermal büyüme faktör reseptör (HER) 2 pozitif ve triple negatif meme kanseri kötü prognozlu olsada NAK sonrası patolojik tam yanıt oranları daha yüksektir. Bu çalışmadaki amacımız HER-2 ve triple negatif meme kanserinde NAK sonrası ycN0 'a dönen cN2 hastalarda ALND'den kaçınabilir miyiz sorusuna cevap aramaktır.

GEREÇ ve YÖNTEM: Kliniğimizde Ocak 2015 ile Aralık 2020 tarihleri arasında meme kanseri tanısı ile ameliyat olan toplam 867 hastanın verileri retrospektif olarak incelendi. NAK alan ve cN+ toplam 231 hastadan cN2 olan 89 hasta çalışmaya dahil edildi. Hasta yaşı, tümör boyutu, lenf nodu tutulumu, tümör histopatolojik tipi, histolojik grade, tümör reseptörü, tümör moleküler alt tipi, ki-67 düzeyi, NAK öncesi ve sonrası radyolojik bulguları, NAK sonrası klinik yanıt durumu, ameliyat tipi ve nihai cerrahi patoloji bulguları değerlendirildi.

BULGULAR: NAK sonrası 34 (% 38,2) hastada patolojik tam yanıt ve 55 (%61,8) hastada rezidü aksiller lenf nodu metastazı saptandı. Moleküler alt tip, Ki-67, NAK sonrası klinik ve radyolojik cevap ypN0 ile ilişkili faktörler olarak saptandı. HER-2 pozitif hastalarda patolojik tam yanıt diğer moleküler alt tiplere göre daha fazla idi (OR 7.1).

ypN0 için prediktif faktörler

	ypN0 (n:34)	**ypN+ (n:55)**	**p değeri**
Yaş	56±14	59±14	0.14
cT evresi			
T1	3 (%37,5)	5 (%62,5)	0.86
T2	19 (%37,2)	32 (%62,8)	
T3	5 (%31,2)	11 (%68,8)	
T4	7 (%50)	7 (%50)	
Histolojik alt tip			
İnvaziv duktal	34 (%38,2)	55 (%61,8)	
İnvaziv lobuler	0	0	
Grade			
G1	0	5 (%100)	<0.001

G2	12 (%24,5)	37 (%75,5)	
G3	12 (%48)	13 (%52)	
Ki-67			
<30	3 (%10,7)	25 (%89,3)	<0.001
≥30	31 (%50,8)	30 (%49,2)	
Moleküler alt tip			
HR+ HER2-	5 (%11,9)	37 (%88,1)	<0.001
HR+ HER2+	11 (%64,7)	6 (%35,3)	
HER2+	16 (%76,2)	5 (%23,8)	
Triple -	2 (%22,2)	7 (%77,8)	
Radyolojik yanıt			
Tam	32 (%65,3)	17 (%34,7)	<0.001
Kısmi	2 (%8,2)	26 (%92,8)	
Yok	0	12 (%100)	
Klinik yanıt			
Tam	17 (%60,7)	11(%39,3)	<0.001
Kısmi	7 (%17,5)	33 (%82,5)	
Yok	0	11 (%100)	

NAK sonrası patolojik yanıt

	n:89
ypN0	34 (%38,2)
ypN1	28 (%31,5)
ypN2	18 (%20,2)
ypN3	9 (%10,1)

TARTIŞMA / SONUÇ: Meme kanserinde biyolojik farklılıklara dayanarak NAK sonrası patolojik tam yanıt oranları artmaktadır. NAK ile klinik tam yanıt saptanan cN1 hastalarda hedeflenmiş aksiller diseksiyon ile SLNB uygulanmaktadır. SLNB'de yanlış negatiflik oranını azaltacak bu yöntemler ile daha fazla hasta grubunda ALND'dan kaçınılabilinir. NAK öncesi cN2 ve HER-2 pozitif meme kanserinde NAK sonrası klinik ve radyolojik tam yanıt saptanır ise NAK sonrası SLNB yapılması önerilebilir.

Anahtar Kelimeler: Meme kanseri, neoadjuvan kemoterapi, metastaz, aksiller diseksiyon

Yayın No: S-058

Vitamin D3 Ve B12 Seviyelerinin Tiroid Kanserli Hastalardaki Servikal Lenf Nodu Metastazına Etkisi

Mehmet Esat Duymuş[1], Yasemin Dönmez[1], Mustafa Uğur[1], Mehmet Burak Dal[1], Ersin Rasim Arslan[1], Eren Gürkan[2], Muhyittin Temiz[1]

[1]*Hatay Mustafa Kemal Üniversitesi Tıp Fakültesi Genel Cerrahi Ana Bilim Dalı*
[2]*Hatay Mustafa Kemal Üniversitesi Tıp Fakültesi İç Hastalıkları Ana Bilim Dalı, Endokrinoloji Bilim Dalı*

GİRİŞ / AMAÇ: D vitamini eksikliğinin meme, prostat, kolon kanseri ve tiroid kanseri ile ilişkisi bilinmektedir. B12 vitamin eksikliğinin ise benign tiroid hastalıkları ile ilişkisi bilinmesine rağmen tiroid maliginitesi üzerine etkisi net değildir. Bu çalışmada amacımız; Vit D3 ve Vit B12 eksikliğinin tiroid kanserli hastalardaki servikal lenf nodu metastazına (SLNM) etkisini değerlendirmektir.

GEREÇ ve YÖNTEM: Ocak-2021 ile Aralık-2021 tarihleri arasındaki diferansiye tiroid kanseri tanısı ile opere olan 38 hasta çalışmaya dahil edildi. Hastalar SLNM olmayanlar (I. grup) ve SLNM saptananlar (II. grup) şeklinde ikiye ayrıldı. Sadece tiroidektomi yapılanlar ile boyun diseksiyonu sonrası SLNM saptanmayanlar I. gruba, boyun diseksiyonu sonrasında SLNM saptananlar II. gruba dahil edildi. Hastaların patoloji verileri, 25- hidroksi D3, Vit B12 düzeyleri kayıt altına alındı.

BULGULAR: Median yaş 37.5'di ve hastaların 28 (%73.7)'i kadındı. Nüks nedeniyle opere olan 14 (%36.8) hasta vardı. Hastaların 20 (%52.6)'sine tiroidektomi yapılırken, 10 (%26.3)'nuna tek taraflı boyun diseksiyonu, 8 (%21.1)'ine ise çift taraflı boyun diseksiyonu eklendi. Patoloji raporunda; median tümör çapı 1,95 (0,2-6)'di. Lenfovasküler invazyonu (LVI) olan 11 (%28.9), kapsül invazyonu olan 9 (%23.7) ve papiller kanser tanısı konulan 33 (%86.8) hasta mevcuttu. Serumdaki ortalama vit-B12 325,63 ± 104,98 pg/mL, median vit-D3 ise 14,25 (4,97-42,4) ng/mL olarak bulundu. Yaş, cinsiyet, tümör çapı, tümör alt tipi ve vit-B12 seviyeleri arasında iki grup arasında fark bulunmadı (sırasıyla p=0.433, p=0.713, p=0.965, p=0.929, p=0.627). Nüx vakalarda SLNM daha yüksek bulundu (p=0.001). LVI ve kapsül invazyonu da grup II'de anlamlı daha yüksek bulundu (sırasıyla p=0.003, p=0.021). Vit-D3 düzeyleri ise grup II'de anlamlı derecede daha düşük bulundu (p=0.017).

Temel Karakteristikler

	Tüm çalışma grubu (n=38)	SLNM (-) (I. grup) (n=22)	SLNM (+) (II. grup) (n=16)	P value
Yaş	37,5 (21-84)	39 (21-84)	36,5 (23-66)	0,433¤
Cinsiyet (K)	28 (73,7%)	17 (77,3%)	11 (68,8%)	0,713¥
Primer	24 (63,2%)	19 (86,4%)	5 (31,3%)	**0,001†**
Nüks	14 (36,8%)	3 (13,6%)	11 (68,8%)	
Tiroidektomi	20 (52,6%)	20 (90,9%)	-	**<0,001†**
Tiroidektomi+Boyun diseksiyonu (tek)	10 (26,3%)	2 (9,1%)	8 (50%)	
Tiroidektomi+Boyun diseksiyonu (çift)	8 (21,1%)	-	8 (50%)	
LVI	11 (28,9%)	2 (9,1%)	9 (56,3%)	**0,003¥**
Kapsül invazyonu	9 (23,7%)	2 (9,1%)	7 (43,8%)	**0,021¥**
Tümör çapı (cm)	1,95 (0,2-6)	1,75 (0,2-6)	1,95 (0,2-3,8)	0,965¤
Tanı				0,929†
Papiller ca	33 (86,8%)	19 (86,4%)	14 (87,5%)	
Folliküler ca	3 (7,9%)	2 (9,1%)	1 (6,3%)	
Hurtle hücreli ca	2 (5,3%)	1 (4,5%)	1 (6,3%)	
Vitamin-B12 (pg/mL)	325,63 ± 104,98	332,81 ± 87,19	315,75 ± 127,9	0,627*
Vitamin-D3 (ng/mL)	14,25 (4,97-42,4)	19,57 (5,85-42,4)	11,47 (4,9-31,7)	**0,017¤**

SLNM: Servikal lenf nodu metastazı; LN: lenf nodu; K: kadın; LVI: lenfovasküler invazyon; *Student T test; ¤Mann-Whitney U test; ¥Fisher exact test; †Ki kare test

TARTIŞMA / SONUÇ: Çalışmamız tiroid kanserli hastalarda Vit-B12'nin lenf nodu metastazıyla ilişkisinin olmadığını fakat Vit-D3 düşüklüğünün lenf nodu metastazıyla ilişkisinin olabileceğini ortaya koydu.

Anahtar Kelimeler: tiroid kanseri, vitamin D, vitamin B12, lenf nodu, metastaz

Yayın No: S-059

Hurtle Hücreli Neoplazi Kuşkusu Nedeniyle Opere Edilen Tiroid Nodüllerinin Klinik Özellikleri Ve Histpatolojik İnceleme Sonuçları

Kubilay Dalcı[1], Cihan Atar[1], Kubilay Furkan Işıker[1], Burak Yavuz[1], Ahmet Gökhan Sarıtaş[1], Gürhan Sakman[1]

[1]*Çukurova Üniversitesi Genel Cerrahi Anabilim Dalı*

GİRİŞ / AMAÇ: Tiroid bezinin hurthle hücreli neoplazmı(HHN), ağırlıklı olarak veya tamamen oksifilik özelliklere sahip büyük ve poligonal hücrelerden oluşan nispeten nadir bir foliküler hücre kökenli tümördür.HHN insidansı tiroid nodüllerinin tümünde %3-10 arasındadır.Hurtle hücreli karsinomlar differansiye tiroid kanserlerinin %3'ünü oluşturur ve diğer differansiye tiroid konserlerine göre daha agresif,metastaz insidansi daha yüksek,daha düşük sağkalım gibi özelliklere sahiptir. Preoperatif görülen hurtle hücreli neoplazi kuşkusu(HNK),tiroid nodüllerinde reoperasyon ihtiyacını azaltmak için cerrahinin sınırlarını genişletmek yönünde cerrahın kararını etkileyebilir. Çalışmamızda preoperatif sitopatolojik incelemede hurtle hücreli neoplazi kuşkusu olan nodüllerin özelliklerini,histopatolojik sonuçlarını değerlendirmeyi ve maligniteyi predikte eden faktörleri gözlemlemeyi amaçladık.

GEREÇ ve YÖNTEM: 2013 ocak-2021 aralık tarihleri arasında çukurova üniveristesi tıp fakültesi hastanesinde tiroid nodüllerine yönelik yapılan ince iğne aspirasyon biyopsisi(İİAB) sonuçları retrospektif incelendi. Sitopatolojik inceleme sonucu HNK gelen ve opere edilen 28 hasta çalışmaya dahil edildi. Hastaların preoperatif yaş,cinsiyet gibi demografik verileri,biyopsi alınan nodülün ultrasonografik özellikleri,postoperatif histopatolojik inceleme sonuçları analiz edildi.

BULGULAR: İncelenen 2238 İİAB sonucu içinde HNK insidansı %1,25 (n:28) saptandı.HNK olan hastaların ortanca yaşı 54,36'ydı ve kadın cinsiyet hakimiyeti vardı(n:23,%82,1).Ortalama nodül/baskın nodül boyutu 21,8 mm ve genellikle sağ tiroid lobunda lokalizeydi(n:15,%53,6).Total tiroidektomi daha sık yapılan cerrrahi girişimdi (n:16,%57,2).Histopatolojik inceleme sonunda hastaların %25'inde(n:7) malignite tespit edildi.3 hastada hurtle hücreli kanser,4 hastada papiller karsinom saptanmıştır. Malignite saptanan hastalarda nodül boyutu 30,57±25,74,beninglerde ise 20,61 ± 11,07 idi fakat istatistiksel olarak anlamlı değildi.Ultrasnografik özellikler içinde ise maligniteyi predikte eden en önemli özellik kalsifikasyon olarak saptandı (p=0,02).

demografik veriler ve nodüllerin ulstrasonografik özellikleri

		TOPLAM	ORTALAMA STD SAPMA
CİNSİYET			
	ERKEK	5 (%17,9)	
	KADIN	23 (%82,1)	
YAŞ			54,36± 11,75
NODÜL LOKALİZASYONU			
	SAĞ	15(%53,6)	
	SOL	12(%42,9)	
	İSTMUS	1(%3,6)	
NODÜL BOYUTU			23,10±16,04
EKOJENİTE			
	HİPOEKOİK	14 (%50)	
	İZOEKOİK	6 (%21,4)	
	HETEROJEN	8 (%28,6)	
KOMPONENT			
	SOLİD	22 (%78,6)	
	SOLİD+KİSTİK	6 (%21,4)	
MARJİN			
	DÜZGÜN	16 (%57,1)	
	İRREGÜLER	12 (%42,9)	
CERRAHİ			
	SAĞ LOBEKTOMİ	7 (%25)	
	SOL LOBEKTOMİ	5 (%17,9)	
	TOTAL	16 (%57,2)	
PATOLOJİ			
BENİGN		21	
	ADENOMATÖZ NODÜL	2 (%7,1)	
	LENFOSİTİK TİROİDİT	4 (%14,3)	
	FOLLİKÜLER ADENOM	8 (% 28,6)	
	H.HÜCRELİ ADENOM	5 (%17,9)	
	NODÜLER HİPERPLAZİ	2 (%7,1)	
MALİGN			
	HURTLE HÜCRELİ KARSİNOM	3 (%10,7)	
	PAPİLLER KARSİNOM	4 (%14,3)	

bening-malign nödüllerin karşılaştırılması

		BENİGN(n:21)	MALİGN(n:7)	TOPLAM(n:28)	P
CİNSİYET					
	ERKEK	4	1	5	0,776
	KADIN	17	6	23	
YAŞ		54,14 ± 12,21	55,00 ±11,12	54,36 ± 11,75	0,936
DOMİNANT NODÜL BOYUTU		20,61 ± 11,07	30,57±25,74	23,10 ± 16,04	0,441
NODÜL LOKALİZASYONU					
	SAĞ	13	2	15	
	SOL	7	5	12	0,202
	İSTMUS	1		1	
EKOJENİTE					
	İZOEKOİK	6	0	6	
	HİPOEKOİK	9	5	14	0,240
	HETEROJEN	6	2	8	
NODÜL KOMPONENTİ					
	SOLİD	17	5	22	0,595
	SOLİD+KİSTİK	4	2	6	
KALSİFİKASYON					
	VAR	1	4	5	**0,02**
	YOK	20	3	23	
MARJİN					
	DÜZGÜN	12	4	16	0,9
	İRREGÜLER	9	3	12	

TARTIŞMA / SONUÇ: HNK olan hastaların cerrahi sonrası histopatolojik incelemesinde malignite saptanma oranı serimizde %25 olup, sitopatolojik incelemesi folliküler neoplazi şüphesi olan nodüller ile yaklaşık aynı orana sahiptir Ultrasonografik olarak hipoekojenite, kalsifikasyon,sınır düzensizliği özellikleri maligniteyi predikte eden faktörlerdir.HNK sonrası malignite tanısı alan hastalarda ortalama nodül büyüklüğü daha yüksekti fakat maligniteyi predikte edecek bir değer çalışmamızda saptanmamıştır. Sitopatolojik inceleme sonrası HNK tanısı alan hastaların postoperatif histopatolojik incelemde malignite saptanma oranı yüksektir.İİAB sonucunda HNK saptanan hastalarda şüpheli nodülleri uygulanan standart cerrahi yaklaşımlar uygulanmalıdır.

Anahtar Kelimeler: hurtle hücreli neoplazi, neoplazi kuşkusu, tiroid nodülü

Yayın No: S-060

Meme Kanseri Riski İle Mamografi Yoğunluğu Arasındaki İlişki: Güneydoğu Anadolu Analizi

Şevki Pedük[1], Sevcan Sarıkaya[1]

[1]*Mardin Eğitim Ve Araştırma Hastanesi*

GİRİŞ / AMAÇ: Özellikle dil ve kültürel sebeplerle meme muayenesinde ve iletişimde zorluk çekilen kadınlarda rutin mamografik yoğunluk analizinin meme kanseri risk değerlendirilmesine katkısı irdelenmek istendi.

GEREÇ ve YÖNTEM: Mardin Devlet Hastanesine Nisan 2020 – Nisan 2021 tarihleri arasında menstrüel düzensizlikler sebebiyle başvuran 40-55 yaş arası kadınların serum estradiol ve testesteron seviyeleri ölçüldü. Cerrahi onkoloji polikliniğinde meme muayeneleri ile mamografi analizleri yapıldı. Geçirilmiş meme hastalığı ve radyasyon hikayesi olanlar çalışma dışı bırakıldı. Çalışmaya dahil olan 150 katılımcının biyolojik ve demografik özellikleri ile aile öyküleri sorgulandı, hayat boyu meme kanseri gelişme ihtimalleri (Gail risk yüzdesi) hesaplandı. Dicom imajları LIBRA yazılımı ile analiz edildi. Sayısal değişkenlerin dağılımı Shapiro-Wilk, non-parametrik değişkenler arasındaki ilişki Spearman korelasyon, gruplar arası fark ise Kruskal-Wallis testleri ile SPSS ver22 kullanılarak hesaplandı.

BULGULAR: Ortalama yaş 44, ortalama vücut-kitle indeksi(BMI) 28.8(19.4-46.8) idi. Medyan çocuk sayısı 4 (0-12) olarak hesaplandı. Hastaların büyük çoğunluğunda (%54) menarş yaşının 12-13 olduğu görüldü. Gail risk yüzdeleri (GRY) %2 ile %8.5 arasında değişmekteydi. Mamografide dens dokunun tüm memeye oranı (MYY) %0.48 ile %9.61 arasındaydı. MYY'nin yaşam boyu meme kanserine yakalanma riski ile doğru orantılı olduğu görüldü (P=0.02, CC=0.2). GRY'nin testesteron seviyesi (P=0.02, CC=0.19) ile doğru ve BMI ile ters korelasyon göstermesi (P=0.03, CC:-0,173) ilerleyen yaş ile ilişkilendirildi. Kan verme zamanının standardize edilememesi estradiol seviyesi ile diğer değişkenler arasındaki ilişkinin yorumlanmasında engel teşkil etti (P=0.03). Komorbidite, sigara, oral kontraseptif kullanımı gibi parametreler ile GRY ve MMY arasında istatistiksel olarak anlamlı ilişki saptanmadı.

Sağ meme kraniokaudal mamografi: 44 yaşındaki hastaya ait ham görüntü

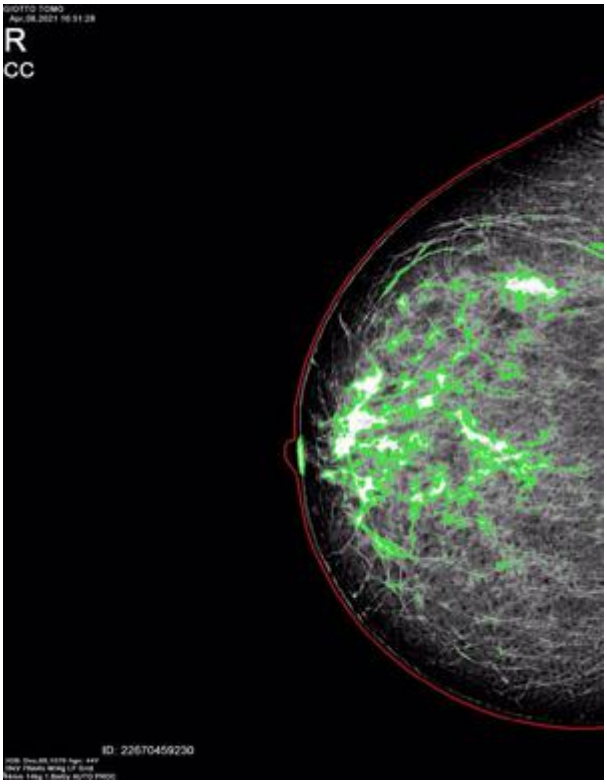

Yoğunluk kümelenmiş görüntü formatı

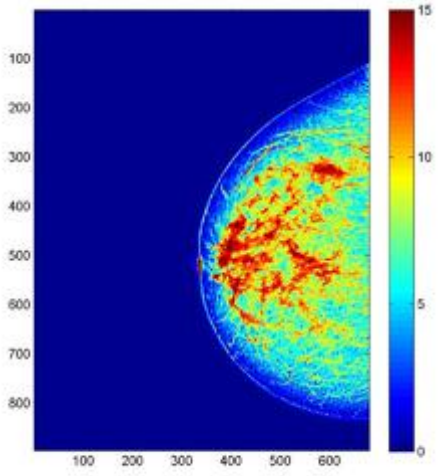

Aynı memeye ait yoğunluk histogramı

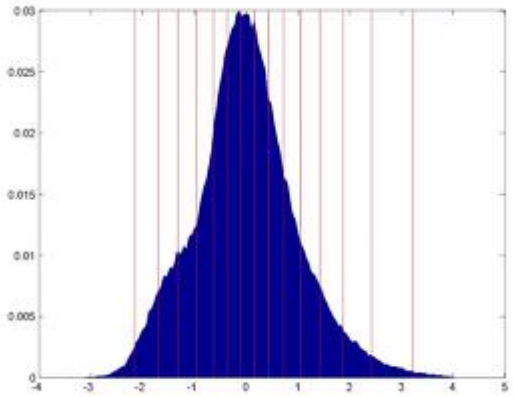

TARTIŞMA / SONUÇ: Gail modeline dahil olan parametrelerin dışında ayrıca mamografik imajların tam otomatik bir yazılım algoritması ile analiz edilerek MYY hesaplanması meme kanseri gelişme riski açısından fikir verici olabilir. Sigara ve oral kontraseptif kullanımı gibi parametrelerin artan meme kanseri riski ile arasındaki ilişkiyi göstermek ve bunların meme kanseri gelişimi açısından prediktif değerlerini hesaplamak ancak daha fazla sayıda katılımcı ve daha uzun takip süreleri ile mümkün olabilir.

Anahtar Kelimeler: Mamografi, Meme dansitesi, Gail modeli, Meme kanseri

Yayın No: S-061

Diferansiye Tiroid Kanserlerinin Cerrahi Tedavisinde Vestibüler Yaklaşımlı Transoral Endoskopik Tiroidektomi, Onkolojik Açıdan Güvenli Mi?

Yiğit Türk[1], Murat Özdemir[1], Gökhan İçöz[1], Özer Makay[1]

[1]*Ege Üniversitesi Hastanesi Genel Cerrahi Anabilim Dalı, Endokrin Cerrahisi Birimi*

GİRİŞ / AMAÇ: Vestibüler yaklaşımlı transoral endoskopik tiroidektomi (TOETVA), mükemmel bir kozmetik sonuç ile hastalara tedavi imkanı sunan bir yöntemdir. Bu çalışmada TOETVA'nın diferansiye tiroid kanserlerinde onkolojik açıdan da uygulanabilirliğini irdelemeyi amaçladık.

GEREÇ ve YÖNTEM: Şubat 2017 - Aralık 2021 arasındaki TOETVA uygulanmış hastaların verileri geriye dönük incelendi. Hastaların demografik verileri, preoperatif ince iğne aspirasyon biyopsi (İİAB) sonuçları, patoloji sonuçları, takip süreleri, nüks ve metastaz varlığı değerlendirildi.

BULGULAR: Toplam 28 hastanın yaş ortalaması 32,7 olup hepsi kadın idi. On altı hastanın İİAB sonucu Bethesda 5 veya 6; altı hastanın Bethesda 3 veya 4; üç hastanın Bethesda 2 ve bir hastanın ise Bethesda 1 idi. On hastaya total tiroidektomi, bir hastaya total tiroidektomi + santral lenf nodu diseksiyonu, 17 hastaya ise hemitiroidektomi uygulandı. Bir hastada trakeal yaralanma, 1 hastada ise kanama nedeniyle açık tiroidektomiye geçildi. Bir hastada geçici mental sinir hasarı meydana geldi. Vokal kord paralizisi saptanmadı. Patolojik incelemede 12 (%42) hastada papiller mikrokanser, 11 (%39) hastada papiller tiroid kanseri ve 5 hastada da foliküler nodüler hastalık saptandı. TNM sınıflamasına göre 2 hasta T2, 21 hasta T1 evresinde idi. Ortalama tümör boyutu 1,03 cm idi. Santral lenf nodu diseksiyonu yapılan hastanın patolojik incelemesinde herhangi bir metastaz saptanmadı. Total tiroidektomi yapılan hastaların postoperatif ortalama tiroglobulin değeri 6,01 ng/mL (min <0,9; max 17,4) idi. Total tiroidektomi yapılan 3 hastaya 30 mCi, bir hastaya 50 mCi, bir hastaya da 150 mCi Radyoablatif iyot (RAİ) tedavisi verildi. Ortalama takip süresi 26,5 ay olan hastalardan herhangi birinde nüks ya da yapısal tanımlanabilir bir metastaz saptanmadı.

TARTIŞMA / SONUÇ: TOETVA yöntemi, lokal ileri evre olmayan seçilmiş diferansiye tiroid kanserlerinde onkolojik açıdan güvenli bir şekilde uygulanabileceği kanaatindeyiz.

Anahtar Kelimeler: TOETVA, diferansiye tiroid kanseri, izsiz tiroidektomi

Yayın No: S-062

Papiller Tioroid Kanserinin Agresif Subtipi Tall Cel Varyant:Klinik Ve Patolojik Sonuçlar

Cihan Atar[1], Kubilay Dalcı[1], Burak Yavuz[1], Ersin Uslu[1], Aslı Aydoğdu Yeşiloğlu[2], Gürhan Sakman[1]

[1]*Çukurova Üniversitesi Tıp Fakültesi Genel Cerrahi Anabilim Dalı*
[2]*Çukurova Üniversitesi Tıp Fakültesi Patoloji Anabilim Dalı*

GİRİŞ / AMAÇ: Papiller karsinom tiroid malignitelerinin %80-90'ını oluşturur. Papiller karsinomun Tall cell varyantı (TCV) nadir görülen ve en agresif subtipidir.Tüm papiller kanserlerin %5-10'unu oluşturur. Çalışmamızda TCV'ın klinik özelliklerini incelemek , hastalıksız sağkalım ve sağkalım ile ilgili uzun dönem sonuçlarımızı sunmak amaçlanmıştır.

GEREÇ ve YÖNTEM: Çukurova üniversitesi tıp fakültesi genel cerrahi kliniğinde 2012 ocak-2021 ocak tarihleri arasında tiroidektomi yapılan hastalar retrospektif taranarak histopatolojik olarak papiiller karsinom tall cell varyant tanısı konan hastalar incelendi . Demografik,klinik,histopatolojik veriler ve uzun dönem takip sonuçları analiz edildi.

BULGULAR: Papiller tiroid kanserleri içerisinde tall cell varyant saptanma oranımız %8,62(n:20),ortalama yaş 56,3 olarak saptandı ve hastaların %65'i kadındı (n:13).Preoperatif değerlendirmelerde ortalama nodül boyutu 25,85±12,84(5-54)'ti.Şüpheli ultrasonografik özelliklerden solid kompozisyon %75(n:15),düzensiz sınır %45 (n:9) ve metastaz açısından şüpheli servikal lenf nodu metastazı saptanma oranı %25(n:5) olarak saptandı.Preop yapılan ince iğne aspirasyon biyopsisinde(İİAB) malignite tanısı konma oranı %75'ti. Olguların %70'ine total tiroidektomi uygulanmıştı. Histopatolojik incelemede multisentrisite %45,kapsül invazyonu %65,ekstratiroidal yayılım %35,lenfovasküler invazyon %55 oranında görüldü. Uzun dönem takip sonuçlarında hastalıksız sağkalım 63.7 ± 6.857 ay (CI 50.294-77.172),total sağkalım ise 76,98 ± 8,48 ay (CI 60,34-93,62) olarak saptandı.

TARTIŞMA / SONUÇ: TCV tanısı,cerrahi sonrası histopatolojik inceleme sonrası konur preoperatif kesin tanı koymak zordur. Çalışmamızda olguların direkt TCV tanısı olmasa da İİAB'inde malignite tanısı alma oranı yüksektir. HİstopatolojikSonuçlarımız incelendiğinde TCV'ın agresif bir tümör olduğu sonucunu çıkarabiliriz. Serimizde hastalıksız sağ kalım ortalama 63.7 ay, total sağ kalım ise ortalama 76,98 ay çıkmıştır. Hastalıksız sağkalım ve total sağkalım sonuçlarımız, literatürde papiller kanserleri subgruplara ayırmadan ve tüm diferansiye tiroid kanserlerinin incelendiği çalışmalardaki sonuçlara göre daha kötüdür. Hastalar postoperatif dönemde yakın takip edilmelidir.

Anahtar Kelimeler: tiorid papiller kanser, tall cell varyant, differansiye tiroid kanseri

Yayın No: S-063

Luminal-A İnsan Meme Hücre Kanser Hattında Ozon İle Kombine Doksorubisinin Anti Kanser Ve Sitotoksik Etkisi

Onur Olgaç Karagülle[1], Asiye Yurttaş[2]

[1]*SBÜ, İstanbul Eğitim Ve Araştırma Hastanesi, Genel Cerrahi Anabilim Dalı*
[2]*İstanbul Sağlık Ve Teknoloji Üniversitesi, Eczacılık Fakültesi, Biyokimya Anabilim Dalı*

GİRİŞ / AMAÇ: Bu çalışmada Luminal-A meme hücre kanser hattında(MCF-7) çeşitli konsantrasyonlarda kemoteröpatik doksorubisin ile berbaber uygulanan ozonun anti kanser ve sitotoksik etkilerinin L929 Fibroblast hücre hattı ile karşılaştırılmalı olarak değerlendirilmesi amaçlandı.

GEREÇ ve YÖNTEM: L929 fibroblast hücre dizisi ve MCF-7 insan meme kanseri hücre dizisi Dulbecco'nun modifiye Eagle's ortamında rutin olarak kültürlendi.Tek tabaka olarak büyütülen hücreler %70-80'e ulaştığında pasajlandı.Kontrol grubu olarak L929, deney grubu olarak MCF-7 kullanıldı. Her ikisi de hücre çizgileri, 1 x 104 hücre/kuyu sayısına ulaşmak için 24 saat boyunca büyütüldü, daha sonra artan dozlarda doksorubisin (1 ila 50 µM arasında) ile 24 saat süreyle inkübe edildi. İnkübasyon sonunda grupların yarısı 30 µg/mL ozon ile inkübe edildi.Hücre canlılığı spektrofotometre kullanılarak 540 nm'de ölçüldü.Tüm deneyler için üç farklı haftada üç kez tekrarlandı.Artan dozlarda tedaviden 24 saat sonra apopitoz ve nekroz tespiti flow sitometri kullanılarak gerçekleştirildi.Tüm hücreler 1500 rpm'de santrifüj edildi.5 dakika ve süpernatant çıkarıldı. Annexin V bağlama tamponu eklendi ve hücreler 106 hücre/mL olarak sayıldı.Nekroz ve apopitoz yüzdeleri elde edildi.TNFa immünositokimyasal analizi, TGF-β, matris metalloproteinaz-2 ve -9 AEC Algılama IHC Kiti kullanılarak gerçekleştirildi.

ozon uygulama

BULGULAR: Doksorubisin + ozon tedavisi, L929'un canlılığını arttırdı.Kombinasyon ayrıca MCF hücrelerinde doksorubisinin apopitotik etkisini arttırmasına rahmen L929 fibroblastlarda apopitoz etkisi göstermedi (p 0.001). Kombinasyon tüm proteinleri L929 grubunda diğer gruplara göre önemli ölçüde arttırdı (TNFa ve MMP-2 için $P<0.05$;TGF-p ve MMP-9 için $P<0.01$).

bulgular

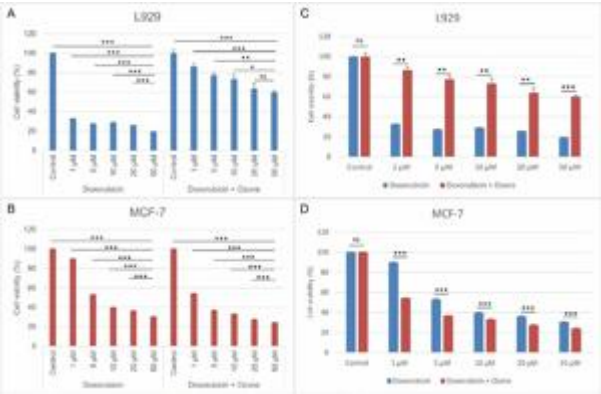

TARTIŞMA / SONUÇ: Ozon tedavisi MCF-7 hücrelerinde doksorubisinin , apopitotik ve anti-kanser aktivitelerini güçlendirdi.Sağlıklı hücreler de (L929) fibroblastlar üzerinde onarıcı ve iyileştirici etki gösterip kemoterapötiklerin sitotoksik etkilerinden korunduğu izlendi.Ayrıca doksorubisin+ozon kombinasyonunun TNFa, MMP-2 ve MMP-9 ekspresyonu üzerinden MCF-7 kanser hücre hattında kemoteröpatik etkinliğe duyarlılığı artırdığı ortaya koyuldu.Bu çalışma ile ozonun kemoteröpatik uygulamalarında etkinliğin artıdığı ortay koyulmuş olup ileri çalışmalarda araştırılmak üzere kemoteröpatik dozlarının aynı etkinlik için daha az miktarda uygulanabilir olması hipotezi ortaya koyulmuştur.

Anahtar Kelimeler: Meme Kanseri, Ozon, Doksorubisin, MCF-7, L929

Yayın No: S-064

Covid-19 Pandemisi Süresince Tiroid Folküler Kanserin Nadir Metastazları ;İki Olgu Sunumu

Özhan Çetindağ[1], Kamil Erözkan[1]

[1]*Ankara Üniversitesi Tıp Fakültesi-Cerrrahi Onkoloji Bilim Dalı*

GİRİŞ / AMAÇ: Foliküler tiroid kanseri sıklıkla hematojen yolla metastaz yapar ve en sık metastaz yaptığı organlar kemik ve akciğerlerdir. Pankreas, deri, yumurtalıklar, adrenal bezler, farinks, karaciğer, kas, böbrekler, FTC'nin nadir bildirilen metastaz bölgeleridir Covid-19 pandemi döneminde foliküler tiroid kanseri ve karaciğer metastazları olan bir hasta ile kafatası ve adrenal metastazları olan FTC'li bir hasta olmak üzere iki nadir vakayı sunduk

OLGU: 63 yaşında kadın hasta asemptomatik kafa tası kitlesi nedeni ile opere edildikten sonra patoloji sonucu foliküler tiroid kanser patolojisi olarak raporlandı,sonrasında çekilen PET -CT'de sol sürrenal bezde ve tiroid sol lobunda patolojik FDG tutulumu gözlenmesi üzerine hastaya eş zamanlı bilateral tiroidektomi+ laparoskopik sürrenelaktomi cerrahisi yapıldıOlgu: 272 yaşında kadın hasta karın ağrısı erken doygunluk şikâyeti ile dahiliye polikliniği başvurusu sonrası yapılan karaciğer USG'sinde karaciğerde sağ lobda segment 4-8'de en büyüğü 6x7 cm' lik multiple solid lezyonlar saptandı. karaciğer segment 8'deki lezyondan ince iğne aspirasyon biyopsisi yapıldı. Histopatalojik tanısı onkositik foliküler karsinoma metastazı ile uyumlu bulgular olarak geldi.

KALVARİAL KİTLE

ADrenal

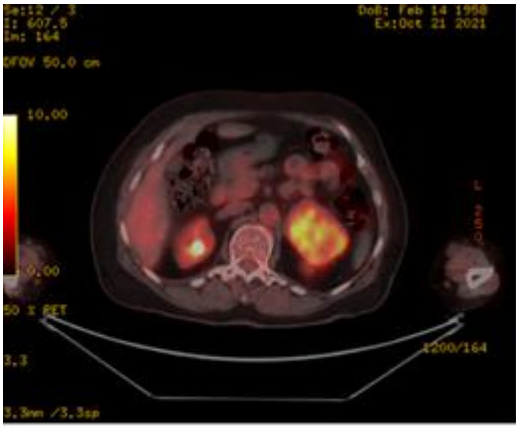

karaciğer metastazo

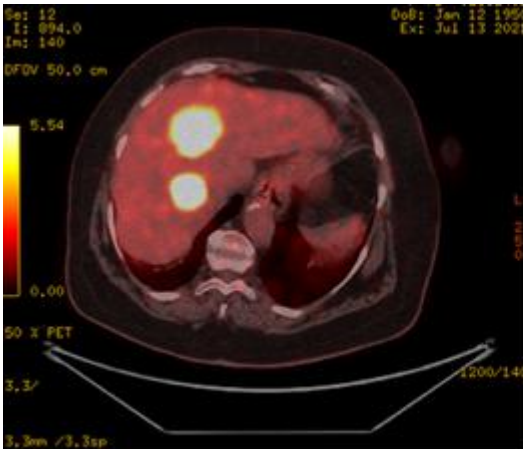

TARTIŞMA / SONUÇ: İlk olgumuzda foliküler tiroid kanserinin hem kafatası hemde adrenal metastaz yaptıgını saptadık. Bu literaratur için eşsiz bir olguydu çunku papiller tiroid kanserinde adrenal metastaz olguları bildirilse de foliküler tiroid kanserinde olgu sayısı çok sınırlıydı.Eş zamanlı kafatası metastazı ve adrenal metastazı olgusu olarak literatürdeki ilk vakayı sunuyoruz . Literatürde yer alan ender foliküler tiroid kanserli adrenal metastazlı hastaların adrenal metastazları foliküler tiroid kanseri tanısı konulduktan sonra saptandı. Bizim olgumuzda ise önce metastaz saptandı ve metastazdan foliküler tiroid kanserine ulaşıldı.İkinci olgumuzda da ilk olgumuzda olduğu gibi hastamızın tanısı metastazının araştırılması ile ortaya çıktı. Bu olguda da karaciğer biyopsisi sonucu tiroid foliküler kanseri işaret etmesi üzerine metastatik hastalıktan yola çıkarak foliküler tiroid kanseri tanısı konuldu.Bazı durumlarda tiroid kanseri tanısı metastazlarından yola çıkarak konulabilir. Bu nedenle gerek kafatası kitlelerinde gerek primeri bilinmeyen visceral organ metastazlarında ayırıcı tanıda foliküler tiroid kanseri düşünülmelidir.

Anahtar Kelimeler: foliküler tiroid kanseri, adrenal metastaz, kafatası metastazı, karaciğer metastazı

Yayın No: S-065

Meme Tru-Cut Biyopsisi İle PET-CT Çekilmesi Arasındaki Süre Aksillanın Yanlış Pozitif Değerlendirilmesi Üzerinde Etkili Midir?

Ufuk Karabacak[1], Kürşat Karadayı[2]

[1]*Sivas Numune Hastanesi, Cerrahi Onkoloji Kliniği*
[2]*Sivas Cumhuriyet Üniversitesi, Cerrahi Onkoloji B.D*

GİRİŞ / AMAÇ: Pozitron Emisyon Tomografisi (PET-CT) meme kanseri tanılı hastalarda evreleme amaçlı kullanılan görüntüleme yöntemlerinden biridir. Değerlendirmeler metabolik aktivite ile ilişkili yapıldığı için enfeksiyon-enflamasyon durumlarında yanlış pozitif (YP) sonuçlar görülebilmektedir. Memeye tru-cut biyopsi yapılan hastalarda da aksiller lenf nodlarında enflamatuar reaksiyon görülebilmektedir. Bu çalışmada tru-cut biyopsi ile PET-CT çekilmesi arasındaki sürenin, aksillanın yanlış pozitif değerlendirilmesi üzerine etkisi olup olmadığını araştırdık.

GEREÇ ve YÖNTEM: 2015-2022 tarihleri arasında Cumhuriyet Üniversitesi Cerrahi Onkoloji Kliniğinde, memeye tru-cut biyopsi yapıldıktan sonra evreleme amaçlı PET-CT çekilen ve takibinde opere edilen 111 ardışık kadın hasta çalışmaya dahil edildi. Hastaların demografik bilgileri, tru-cut biyopsi ve PET-CT tarihleri, PET-CT'deki ve nihai patolojideki aksilla evrelemeleri karşılaştırıldı.

BULGULAR: Hasta karakteristikleri tablo.1'de belirtilmiştir. Tek yönlü varyans analizinde, Doğru pozitiflik (DP), yanlış negatiflik (YN), YP, doğru negatiflik (DN) gruplarına göre süre ortalamaları arasında istatistiksel olarak anlamlı bir fark bulunmamıştır (p=0,784) (Tablo 2). Binary lojistik regresyon testinde YP üzerine sürenin istatistiksel olarak anlamlı bir etkisi bulunmamıştır (p=0,691) (Tablo 3).

Tablo 1: Hasta karakteristikleri

		n
Yaş		57,7 (31-83)
Süre* (Ortalama Gün)		19,9 (1-45)
Aksilla Cerrahi Prosedür	SLNB	40 (%36)
	AD	71 (%64)
Meme Cerrahi Prosedür	Meme Koruyucu	58 (%52)
	Mastektomi	53 (%48)
Moleküler Alt Tip	Luminal-A	28 (%25)
	Luminal-B	62 (%56)
	HER-2	6 (%5)
	TNBC	15 (%14)
TNM Evre	I	18 (%17)
	IIA	37 (%33)
	IIB	28 (%25)
	IIIA	20 (%18)

	IIIC	8 (%7)
PET-CT Aksilla Metastazı	Var	44 (%40)
	Yok	67 (%60)
SLNB/AD Aksilla Metastazı	Var	62 (%56)
	Yok	49 (%44)

SLNB: Sentinel Lenf Nodu Biyopsisi AD:Aksiller Diseksiyon *Tru-cut Biyopsi ile PET-CT arasında geçen süre

Tablo 2. Doğru pozitiflik (DP), yanlış negatiflik (YN), yanlış pozitiflik (YP), doğru negatiflik (DN) gruplarına göre sürenin karşılaştırılması

	n	**Ortalama ± s. sapma**	**Ortanca (min. - maks.)**	**Test istatistiği**	**p**
DP	41	19,0 ± 8,9	18,0 (5,0 - 45,0)	F=0,357	0,784
YN	24	20,0 ± 11,3	19,5 (5,0 - 45,0)		
YP	3	17,7 ± 2,1	17,0 (16,0 - 20,0)		
DN	43	21,1 ± 11,3	20,0 (1,0 - 45,0)		

F: Tek yönlü varyans analizi test istatistiği

Tablo 3. Yanlış Pozitiflik üzerine sürenin etkisi

	OR (%95 CI)	**p**
Meme tru-cut biyopsi ile PET-CT arasındaki süre (gün)	0,976 (0,864 - 1,101)	0,691

TARTIŞMA / SONUÇ: Meme tru-cut biyopsisi sonrası yara iyileşmesi ve olası enfeksiyon gibi nedenlerle erken dönemde aksiller lenf nodlarında görülebilecek enflamatuar değişikliklerin PET-CT'de YP değerlendirmeye neden olabileceği düşünülebilir. Ancak sonuçlarımız tru-cut biyopsi ile PET-CT arasındaki sürenin YP üzerine etkisi olmadığını göstermektedir.

Anahtar Kelimeler: Meme Kanseri, PET-CT, Aksilla, Evreleme

Yayın No: S-066

Medüller Tiroid Kanserlerinde Lenf Nodu Metastazlarına Etkili Faktörlerin Değerlendirilmesi

Mahmut Emin Çiçek[1], Ufuk Oğuz İdiz[1], Serkan Sarı[1], İshak Yıldız[1], Yavuz Selim Kömek[1], Kıvılcım Ulusan[1]

[1]*İstanbul Eğitim Ve Araştırma Hastanesi*

GİRİŞ / AMAÇ: Medüller tiroid karsinomu (MTK), tüm tiroid karsinomlarının %1-2'sini oluşturur. ATA kılavuzları, MTK hastalarında total tiroidektomi ve servikal lenf nodlarının santral kompartman diseksiyonunu önermektedir. Bununla birlikte çok sayıda çalışmada cinsiyet, yaş, tümör boyutu, kalsitonin konsantrasyonlarının MTC metastazları ile ilişkili olduğunu bildirmektedir. Çalışmamızda MTK tespit edilen hastaların klinik özellikleri değerlendirilerek lenf nodu metastaz durumları üzerine etkisi değerlendirilmiştir.

GEREÇ ve YÖNTEM: Çalışmamız retrospektif olarak Ocak 2012- Aralık 2021 tarihleri arasında İstanbul Eğitim ve Araştırma Hastanesi'nde MTK tanısı ile total tiroidektomi+lenf nodu diseksiyonu yapılan hastaların dosyaları değerlendirilerek gerçekleştirilmiştir. Hastaların yaşları, cinsiyetleri, preoperatif kalsitonin değerleri, preoperatif nötrofil/lenfosit oranı (NLR), histopatolojik incelemede tümörün yerleşimi ve boyutu, multifokalite ve lenf nodu metastaz varlığı, metastatik lenf nodu sayısı, ekstratiroidal ve ekstranodal uzanım varlığı, lenfovasküler invazyon varlığı değerlendirilmiş olup lenf nodu metaztazı durumuna göre bakılan parametreler karşılaştırılmıştır. Ayrıca metastatik lenf nodu sayısı ile kalsitonin, tümör boyutu ve NLR arasında korelasyon bulunup bulunmadığı değerlendirilmiştir.

BULGULAR: Çalışmamıza kriterlerine uygun toplam 11 hasta dahil edilmiş olup, ortalama yaşları 53.90±9.58, kadın/erkek oranı 9/2'dir. Lenf nodu metastazı altı hastada saptanmıştır. Lenf nodu metastazı olma durumlarına göre hastalar gruplandırıldığında bakılan parametrelerden sadece tümör boyutunun lenf nodu metastazı olan hastalarda anlamlı olarak yüksek olduğu saptanmıştır (p:0.017) (tablo 1). Yapılan korelasyon analizlerinde ise kalsitonin değerinin yüksek, tümör boyutunun ise çok yüksek oranda lenf nodu metastazı sayısı ile pozitif korelasyon gösterdiği belirlenmiştir (sırasıyla r: 0.677 ve r: 0.805) (tablo 2).

Lenf nodu metastazı olma durumuna göre parametrelerin değerlendirilmesi

		Lenf Nodu Metastazı		P değeri
		Evet (n:6)	Hayır (n5)	
Yaş (yıl) (ortalama±SS)		56.33±11.27	51±7.17	0.386
Cinsiyet (n,%)	Kadın	4 (%66.7)	5 (%100)	0.455
	Erkek	2 (%33.3)	0 (%0)	
T evresi (n,%)	T1	2 (%33.3)	4 (%80)	0.242
	T2+T3	4 (%66.7)	1 (%20)	
Nötrofil/Lenfosit Oranı (ortalama±SS)		2.65±0.83	2.36±0.99	0.612
Tümör Lokalizasyonu (n,%)	Unilateral	6 (%100)	4 (%80)	0.455
	Bilateral	0 (%0)	1 (%20)	
Tümör Boyutu (mm) (median, min-max)		30 (12-46)	11 (3-22)	**0.017**
Kalsitonin pg/ml (median, min-max)		245 (118-14126)	38 (10-283)	0.100
Lenfovasküler İnvazyon (n,%)	Evet	5 (%83.3)	2 (%40)	0.242
	Hayır	1 (%16.7)	3 (%60)	
Multifokalite (n,%)	Evet	1 (%16.7)	2 (%40)	0.545
	Hayır	5 (%83.3)	3 (%60)	
Ekstratiroidal uzanım (n,%)	Evet	3 (%50)	0 (%0)	0.182
	Hayır	3 (%50)	5 (%100)	
Ekstranodal Uzanım (n,%)	Evet	3 (%50)	1 (%20)	0.545
	Hayır	3 (%50)	4 (%80)	

Lenf nodu metastaz sayısına göre bakılan parametreler arasındaki korelasyonun değerlendirilmesi

	Korelasyon Katsayısı (r)	P değeri
Kalsitonin	**0.677**	**0.022**
Nötrofil/Lenfosit Oranı	0.499	0.118
Tümör Boyutu	**0.805**	**0.003**

TARTIŞMA / SONUÇ: Serum kalsitonin konsantrasyonu, ameliyat öncesi tanı ve ameliyat sonrası takip için doğru ve hassas bir belirteçtir. Bunun yanında yaşın ve tümör boyutunun artması ve ekstratiroidal yayılımın bulunmasının lenf nodu metastazı ve yaşam süresi üzerine olumsuz etkileri olduğu bildirilmektedir. Bazı çalışmalarda Nötrofil/lenfosit oranı ile lenf nodu metastazı arasında ilişki bulunduğu belirtilirken, diğerlerinde böyle bir ilişki olmadığı bildirilmektedir. Çalışmamıza göre özellikle yüksek kalsitonin ve büyük tümörü olan hastalarda daha daha geniş lenf nodu diseksiyonu gerekebileceğini düşündürmektedir.

Anahtar Kelimeler: medüller tiroid kanser, kalsitonin

Yayın No: S-067

Meme Kanseri Tanısıyla Ameliyat Edilen, Klinik Olarak Aksilla Nod Negatif Hastalarda, Slnbx Pozitifliğinin Sağ Kalım Ve Nüks Üzerine Etkilerinin Retrospektif Olarak Karşılaştırılması

Mustafa Ballı[1], Mustafa Gök[1], Türkmen Bahadır Arıkan[1], Erdoğan Mütevelli Sözüer[1]

[1]*Erciyes Üniversitesi Tıp Fakültesi*

GİRİŞ / AMAÇ: Mastektomi yapılan hastalarda aksiller metastaz saptanması halinde tek başına SLND nun güvenliği tartışmalıdır. ALND na bağlı cerrahi komplikasyonlar bu hastalarda sorun olmaya devam etmektedir. Bu çalışmanın amacı MKC uygulanan hastalarda olduğu gibi klinik olarak aksiller tutulum bulgusu olmayan mastektomi uygulanacak hastalarda da SLNB de sınırlı tutulum varlığında aksiller diseksiyona alternatif bir yaklaşımın doğruluğunu incelemektir.

GEREÇ ve YÖNTEM: Erciyes Üniversitesi Tıp Fakültesi Hastanesi Genel Cerrahi kliniğinde 2010- 2018 yılları arasında meme kanseri tanısıyla mastektomi yapılan ve SLN da metastaz saptanarak SLND ve/veya ALND yapılan, 77 hastanın verileri retrospektif olarak incelendi. Çalışmaya klinik olarak aksilla nod negatif, T1-T2-T3 invaziv tümörleri (T4 bulguları olmayan) olan kadın hastalar alındı. Hastalar 5 yıllık takipte locorejyonal nüks, uzak metastaz, toplam ve hastalıksız sağ kalım yönünden değerlendirildi. Locorejyonal nüks ve sağ kalım üzerine etki eden faktörler istatistiksel analizlerle araştırıldı.

BULGULAR: Çalışmamıza katılan hastalar daha çok Multifokal/multisentrik tümörler ve büyük tümör-küçük meme oranı nedeniyle mastektomi yapılan hastalardı. Hastalar, genç yaş, çok odaklı tümör varlığı, T2-T3 tümör boyutuna sahip olması, LVI invazyon varlığı, yüksek Kİ-67 indeksi varlığı ve kapsül invazyonu varlığı gibi nedenlerle Z0011 çalışmasına katılan hastalara göre aksiller metastaz yönünden daha riskli hastalardı. Çalışmamızda, Metastatik lenf nodu sayısı ve prognostik belirteçler ile orantılı olarak hastalıksız ve genel sağ kalım daha düşük bulundu. Ancak metastatik SLN sayısı ≤ 2 tespit edilen hastalarda ALND sağ kalım ve locorejyonal nüks üzerine ek fayda sağlamadı.

TARTIŞMA / SONUÇ: Mastektomi uygulanan ve aksiller lenf nodlarında sınırlı sayıda metastaz tespit edilen hastalarda da, adjuvan sistemik tedaviler ve gerektiğinde aksiller RT ile desteklenmek üzere sadece SLND nun aksiller evreleme ve kontrolü için yeterli olduğu düşünülmüştür. Meme kanserinin tanıdan itibaren cerrahi ve onkolojik tedavi süreçlerinin multidispliner olarak planlanması önemlidir.Sağ kalımın aksiller nodal tümör yüküne bağlı olmadığı düşünülen ≥ 65 yaş hastalarda ve eşlik eden ciddi veya çoklu komorbiditeleri olan hastalarda beklenen yaşam süresi dikkate alınarak SLND nin yeterli olduğunu düşünüyoruz

Anahtar Kelimeler: Meme kanseri, Mastektomi, Sentinel, Aksiller metastaz

Yayın No: S-068

Dev Tiroid Nodüllerinde İnce İğne Aspirasyon Biopsisi Maliglineteyi Belirlemede Yeterlimidir?

Feyzi Kurt[1], Zuhal Karaca Karagöz[2]

[1]*Seyhan Devlet Hastanesi Genel Cerrahi Kliniği Adana*
[2]*Elazığ Fethi Sekin Şehir Hastanesi Endokronoloji Ve Metabolizma Hastalıkları Kliniği Elazığ*

GİRİŞ / AMAÇ: Tiroid ince aspirasyon biopsisi (TİAB) tiroid nodülerinde maligniteyi belirleyen en önemli tanı yöntemidir.Buna rağmen büyük tiroid (4 cm den büyük) nodüllerinde malignite tanısı koymada etkinliği tartışmalıdır.Bu çalışmamızda 4 cm ve üzeri tiroid nodülü olan ve ameliyat ettiğimiz 147 hastanın ultrason ,TİAB ve ameliyat sonrası histopatoloji sonuçlarını karşılaştırdık.Dev tiroid nodüllerinde TİAB ın etklinliğini değerlendirmeyi amaçladık.

GEREÇ ve YÖNTEM: Genel cerrahi kliniğimizde tiroid nodülü nedeniyle opere ettiğimiz nodul çapı 4 cm ve üzeri olan 147 hasta çalışmaya alındı.Hastaların cinsiyet,yaş,ameliyat öncesi labaratuvar sonuçları,görüntüleme sonuçları,biopsi sonuçlarıyla ameliyat sonrası patoloji sonuçları değerlendirildi. Hastaların bilgilerine elektronik bilgi bankası kullanılarak ulaşıldı.

BULGULAR: 2010 ve 2020 yılları arasında tiroid hastalığı nedeniyle ameliyat edilen 446 hastanın 147 sinin tiroid nodül çapı 4 cm ve üzeriydi.Bu 147 hastanın 116 sı kadın ve 41 i erkek hastaydı.Hastaların yaş ortalaması 48.14 idi.TSH değerlerinin ortalaması 1.97 (+/-1.14) T3 değerleri 3.57(+/- 0.97) ve T4 değerleri 0.97 (+/-0.36) idi.ultrasonda anterior -posterior çaplarının ortalaması 5.4 cm (+/-0.46) idi.Yapılan ultrasonda 95 hastada izoekoik,32 hastada hipoekoik ve 20 hastada hiperekoik heterenojite vardı.44 hastada mikrokalsifikasyon,32 hastada makrokalsifikasyon ve 18 hastada periferal kalsifikasyon vardı.12 hastada hem mikrokalsifikasyon hemde makrokalsifikasyon varken 6 hastada mikrokalsikasyon ,makrokalsikasyon ve periferal kalsifikasyon bir aradaydı.12 hastada duvar düzensizliği ve 14 hastada vaskularisyonda artış vardı.(tablo 1)TİAB yapılan hastaların 99 unun biopsi sonucu bening,19 hastanın önemi belirsiz aspirasyon (Ö.B.A) 4 hastanın foliküler-nodüler hiperplazi,9 hastanın malignite şüphesi ve 4 hastada malignite şeklindeydi.Histopatolojik incelemede 110 hastanın sonucu beningdi.34 hastada papiller karsinoma ,2 hastada foliküler karsinoma ,bir hastada lenfoma ,5 hastada Hashimota tiroiditi ve 5 hastada Graves hastalığı tespit edildi.(tablo 2)

Tablo 2

TİAB	(N/%)	Histopatoliji					
		Bening	Paliler ca	Foliküler ca	Lenfoma	Graves	Hashimato
Bening	99(%63.1)	82(%82.8)	12(%12.1)	-	-	3(%3.03)	2(%2.02)
Non diagnostik	14(14.1)	7(%50)	4(%28.57)	-	1(%7.42)	1(%7.42)	1(%7.42)
ÖBA	19(%12.1)	5(%26.31)	10(%13.15)	1(5.26)	-	-	2(%10.52)
Foliküler neoplazi	4(%2.5)	2(%50)	1(%25)	-	-	1(%25)	-
Malignite şüphesi	9(%5.7)	5(%55.55)	3(%33.33)	1(11.11)	-	-	-
Malign	4(%2.5)		4(%100)	-	-	-	-
Toplam	147	110(%70.1)	34(%21.7)	2(%1.3)	1(%0.6)	5(%3.2)	5(%3.2)

TİAB ve histopatoloji sonuçlarının karşılaşması

Tablo 1 - Ultrason ile histopatoloji sonuçlarının karşılaştırlması

Ultrason	(N/%)	Bening	Papiler ca	Foliküler ca	Lenfoma	Graves	Hashimato
İzoekoik	95(%64.62)	92(%96.84)	3(%3.15)			3(%3.15)	2(%2.10)
Hipoekoik	32(%21.76)	22(%68.75)	10(%31.25)				
Hiperekoik	20(%13.60)	15(%75.00)	2(%10)			2(%10)	1(%5)
Mikrokalsikasyon	44(%29.93)	40(%90.90)	4(%9.09)				
Makrokalsifikasyon	32(%21.76)	26(%81.25)	3(%9.37)		1(%3.12)		2(%6.24)
Duvar düzensizliği	13(%8.84)	6(%)46.15	6(%46.15)	1(%7.69)			
Vaskularite de artış	14(%9.52)	7(%50)	6(%42.85)	1(%7.14)			
Toplam	147	110(%74.82)	34(%23.12)	2(%1.36)	1(%0.68)	5(%3.40)	5(%3.40)

TARTIŞMA / SONUÇ: TİAB da malign olan 4 hastanın histopatoloji de malign idi.(%100) .Buna rağmen geriye kalan 33 malign hastaya TİAB ile malignite tanısı konulamadı.Ultrasonda malignite tespit etmede en anlamlı parametreler sırasıyla duvar düzensizliği,vaskularite de artış ve hipoekoik heterojenite olarak değerlendirildi.Çalışmamızda dev tiroid nodüllerinde maligniteyi tespit etmede ultrason TİAB a göre daha anlamlı bulundu.

Anahtar Kelimeler: İnce iğne aspirasyon biopsisi, Dev tiroid nodül, malignite, ultrason

Yayın No: S-069

Papiller Tiroid Karsinomlarında Nötrofil/Lenfosit Oranı Ve Lenf Nodu Metastazlarının Tümör Özelliklerine Etkisi

Asistan Dr. Serkan Süleyman Özpak[2], Prof. Dr. Serkan Sarı[1], Op. Dr. Selim Doğan[2]

[1]*İstanbul Başakşehir Çam Ve Sakura Şehir Hastanesi*
[2]*İstanbul Eğitim Ve Araştırma Hastanesi*

GİRİŞ / AMAÇ: En yaygın endokrin malignite olan papiller tiroid karsinomu (PTK), kronik inflamasyon ile yakın bir ilişki gösterir. Yapılan çalışmalarda PTK'nda inflamasyon ve tümör davranışı ile ilgili farklı sonuçlar bildirilmektedir. Çalışmamızın amacı PTK'inde lenf nodu metastazı üzerine etkili olabilecek parametreleri belirlemeye çalışmaktır.

GEREÇ ve YÖNTEM: Retrospektif olarak dizayn edilen çalışmamıza 2015 Ocak- 2019 Ocak tarihleri arasında PTK tanısı ile ameliyat edilen hastalar dahil edilmiştir. Çalışmamıza dahil edilme kriterleri 18-80 yaş arası papiller tiroid kanseri tanısıyla opere edilen ve santral ve/veya lateral boyun diseksiyonu yapılması olup, çalışmaya dahil edilmeme kriterleri olarak uzak metastaz olması, hasta verilerinde eksiklik olması, bilinen bir immun yetmezlik olması, gebeler, yandaş başka bir kanser olması olarak belirlenmiştir. Hastaların yaş, cinsiyet, tümörün T evresi, metastatik lenf nodu sayısı, lenf nodu metastaz yeri, tümör yeri, tümör yerleşimi ve boyutu, nötrofil/lenfosit oranı (NLR), lenfovasküler invazyon, multifokalite, ekstratiroidal ve ekstranodal uzanımı ve histolojik alt tipi parametreleri not edilerek hastalar lenf nodu metastazı ve NLR durumlarına göre değerlendirilmiştir.

BULGULAR: Çalışmaya dahil edilen 65 hastanın ortalama yaşı 42.89±13.49, Kadın/Erkek oranı 46/19'dür. Hastalar NLR'na göre sınıflandırıldığında ise NLR oranı yüksek hastalarda tümör boyutunun daha büyük olması dışında (p:0.015) diğer parametrelerde anlamlı farklılık saptanmamıştır. Lenf nodu metastazi olma durumlarina gore sınıflandırıldığında ise lenf nodu metastazı olan hastaların daha fazla lenfovasküler invazyon, multifokalite, ekstratiroidal ve ekstranodal uzanım gösterdiği ve kadın hasta oranının da daha yüksek olduğu gözlenmiştir. Yapılan korelasyon analizlerinde metastatik lenf nodu sayısı ile NLR ve tümör boyutu arasında belirgin korelasyon saptanmamıştır.

TARTIŞMA / SONUÇ: Yapılan bazı çalışmalar, malign tümörlerde inflamatuar biyobelirteçleri kötü prognoz ile ilişkilendirilmiştir. Büyük boyutlu, yaşlı ve yüksek NLR olan PTK hastaların kötü prognoza sahip olabileceği bildirilirken, bazı çalışmalarda ise NLR'nun prognozda önemli olmadığı bildirilmektedir. Çalışmamız NLR'nun lenf nodu metastazı üzerine etkisi olmayabileceğini göstermektedir. Lenf nodu diseksiyonu yapılmasına karar vermede patolojik incelemedeki özelliklerin temel alınması daha uygun olacaktır.

Anahtar Kelimeler: Papiller Tiroid Kanseri, Lenf Nodu Metastazı

Yayın No: S-070

Medüller Meme Kanserinde BRCA1 Gen Mutasyon Analizi Yapılmalı Mı?

Merih Altıok[1]

[1]*Çukurova Üniversitesi*

GİRİŞ / AMAÇ: İnvaziv meme kanseri(İMK) en sık malign meme tümörüdür. Alt tipi olan medüller meme kanseri(MMK) ile nadir karşılaşılmaktadır. MMK insidansı %1 ile %5 arasında bildirilmektedir. Tripel negatif(TN) oranları invaziv meme kanserlerinde %15, MMK ise %70-80 olarak bildirilmektedir. BRCA1 gen mutasyonu ise İMK %5, MMK yaklaşık %9 olarak görülmektedir.MMK tanılı hastalarda aile öyküsü, hormon reseptör durumu, Her-2 gen ekspresyonu, BRCA1 gen mutasyonu, sağ kalım sonuçları ve MMK hastalarında BRCA1 gen analizinin gerekliliğinin değerlendirmesi amaçlanmıştır.

GEREÇ ve YÖNTEM: MMK tanısı konulan hastalar çalışmaya dahil edildi. Hastaların yaş, cinsiyet, uygulanan cerrahi yöntem, histopatolojik bulguları, reseptör pozitifliği ve sağ kalımı değerlendirildi. BRCA1 gen durumu değerlendirilmemiş hastalarda gen testi yapıldı.

BULGULAR: 11 hastaya MMK tanısı konuldu. Hastaların tamamı kadındı. Ortalama tanı yaşı 46 idi. Beş hasta post menopozal dönemde tanı aldı. Altı hastada triple negatif reseptör durumu vardı. BRCA1 gen pozitifliği dört hastada vardı. BRCA1 gen pozitifliğinin menapoz durumu, lateralizasyon, triple negatif durum, aksiller lenf nodu pozitifliği, grade, aile öyküsü ve evre ile karşılaştırmalı analizi yapıldı. İstatistiksel olarak anlamlı ilişki yoktu.

Evre, mortalite, reseptör durumu ve stage sonuçları.

	n=11	%
Grade		
1	3	28
2	4	36
3	4	36
Stage		
1	3	28
2	7	63
3	1	9
Mortalite		
Var	1	9
Yok	10	91
Östrojen		
Pozitif	2	
Negatif	9	
Progesteron		
Pozitif	1	
Negatif	10	
Her2 neu		
Pozitif	3	
Negatif	9	

TARTIŞMA / SONUÇ: MMK'li hastalar ise TN ve yüksek BRCA1 pozitifliği ile beraber genel olarak diğer meme kanseri tiplerinden daha iyi bir sağ kalım oranına sahiptir. Chu ve ark. yaptığı çalışmada medüller tip meme kanseri hastalarının %44,4'ü basal-like moleküler grupta saptanmıştır. Bizim çalışmamızda bu oran %54 olarak bulunmuştur. Medüller kanserde lenf nodu(LN) metastazı <%30 olmasına rağmen, bizim çalışmamızda LN metastazı %18 idi.MMK BRCA1 gen pozitifliği, İMK tanılı hastalara kıyasla daha yüksek orandadır. MMK hastalarında bu oran aile öyküsü olan hastalarda daha yüksek bulunmaktadır. Bizim çalışmamızda MMK hastalarda BRCA1 gen pozitifliği %27 idi. BRCA1 gen pozitif olan hastaların %50'de aile öyküsü olduğu belirlendi. Bu yüksek gen mutasyonu ve TN reseptör durumuna rağmen MMK uzun hastalıksız sağ kalım dikkat çekmektedir. Sonuç:Aile öyküsü olmayan MMK hastalarında BRCA1 mutasyon testi yararlı olabilir.

Anahtar Kelimeler: BRCA1, Medüller meme kanseri, Triple negatif .

Yayın No: S-071

Meme Kanserli Hastalarda İkinci Primer Malignite Olarak Tiroid Kanseri: Olası Risk Faktörleri

Onur Can Güler[1], Suat Kutun[1]

[1]*S.B.Ü. Ankara Onkoloji SUAM*

GİRİŞ / AMAÇ: Meme kanseri (MK) ile birlikte en sık görülen metakron kanser tiroid kanseridir (TK). Bu iki kanser arasındaki ilişki henüz net aydınlatılamamıştır.

GEREÇ ve YÖNTEM: Hastanemizde opere edilmiş olan 7896 MK hastası çalışmanın kohortunu oluşturmaktadır. Evre 4, erkek cinsiyet, diğer organ maligniteleri olanlar ve epitelyal doku dışı kanseri olanlar çalışma dışı bırakılmıştır. Hastaların demografik özellikleri, tümörlerin biyolojik özellikleri retrospektif olarak değerlendirilmiştir.

BULGULAR: 7896 MK hastasının 154'ünde metakron MK (%1,95) saptanmıştır ve bu iki primer kanserli hastalar çalışma grubunu oluşturmuştur. Kontrol grubunu ise 7742 yalnızca MK olan hastalar oluşturmuştur. Metakron kanseri olanlar istatistiksel anlamlı olarak daha genç yaştadırlar (49±6.4). Bu yaş grubundaki kadınlarda hayat boyu TK gelişme oranı %0,6 dır. Metakron TK hastlaların premenopozal, nullipar ve daha obez oldukları saptanmıştır. Meme tümöründe hormon reseptörü pozitifliği ve Her2 pozitifliği anlamlı olarak daha yüksek saptanmıştır.

Popülasyonun ve Meme + Tiroid Kanserli Hastaların Klinikopatolojik Özellikleri

Değişken	Tüm Meme Kanserli Hastalar n: 7896	Meme + Tiroid Kanserli Hastalar n: 154	p değeri
Memeye Radyoterapi			
Var	5211 (%66)	95 (%62)	0.08
Yok	2685 (%34)	59 (%38)	
Hormonoterapi			
Var	5449 (%69)	115 (%75)	**0.05**
Yok	2448 (%31)	39 (%25)	
Evre			
I	632 (%8)	15 (%10)	0.09
II	3475 (%44)	67 (%43,5)	
III	*3789 (%46)*	72 (%46,5)	
Biyolojik Alt tip			
Luminal A	3949 (%50)	81 (%52.6)	
Luminal B	1580 (%20)	35 (%22.7)	**0.05**
Triple Negatif	1264 (%16)	20 (%12.3)	
Her2 (+)	1103 (%14)	18 (%11.7)	
Patolojik Tanı			
İDK	6159 (%78)	123 (%80)	
İLK	1185 (%15)	25 (%16)	0.09
Medüller	220 (%2.7)	3 (%2)	
Diğer	332 (%4.3)	3 (%2)	

Tablo 2: Popülasyonun ve Meme + Tiroid Kanserli Hastaların Klinikopatolojik Özellikleri

Popülasyonun ve Meme + Tiroid Kanserli Hastaların Demografik Özellikleri

Değişken	**Tüm Meme Kanserli Hastalar**	**Meme + Tiroid Kanserli Hastalar**	**p değeri**
	n: 7896	**n: 154**	
Yaş(n, %)	59±9.3	49±6.4	**0.01**
Menapoz			
Premenapoz	3316 (%42)	71 (%46)	**0.01**
Postmenapoz	4580 (%58)	83 (%54)	
VKİ (ortalama)	28±4.8	31±3.1	**0.04**
Parite			
Nullipar	1263 (%16)	34 (%22)	**0.03**
Primipar+Multipar	6633 (%84)	120 (%78)	

TARTIŞMA / SONUÇ: Hem MK hem de TK kadınlarda erkeklere göre daha sık görülür. bu kanser türlerinin genetik faktörler (PTEN, CHEK-2 mutasyonu gibi) , çevresel faktörler ve tedaviyle ilişkili benzer etiolojik kökenlere sahip olabileceğini ve bu ilişkiyi gösteren bir çok epidemiolojik çalışma mevcuttur. Östrojen maruziyetinin arttığı hasta grubunda metakron TK sıklığının da arttığı tespit edilmiştir. Özellikle bu klinikopatolojik durumlara sahip MK hastalarının TK içinde takip edilmelerini öneriyoruz.

Anahtar Kelimeler: meme kanseri, metakron kanser, tiroid kanseri, ikinci primer malignite

Yayın No: S-072

Nadir Bir Erkek Meme Tümörü: Miyofibroblastom. Vaka Sunumu Ve Literatür Değerlendirmesi

Onur Can Güler[1], Ferit Aydın[1]

[1]*S.B.Ü. Ankara Onkoloji SUAM*

GİRİŞ / AMAÇ: Miyofibroblastom (MFB); memenin stromal fibro-miyofibroblastlarından köken alan, nadir, benign mezenkimal tümördür. Tanımlanan ilk isim memenin iğsi hücreli tümörüdür. Bundan sonra sırasıyla iğsi hücreli lipom, fibroma, myojenik stromal tümör, soliter fibröz tümör şeklinde isimlendirmeleri olmuştur. Bu kitle yavaş bir şekilde aylar ve yıllarca büyüyebilir. MFB anatomik olarak değişik lokalizasyonlarda bulunabilir. 143 hastalık bir seride meme dışında inguinal bölgede, göğüs duvarında, aksillada, gövdede, alt ekstremitede, intraabdomende, retroperitonda ve viseral organ yerleşimli olabildiği de gösterilmiştir. Memenin iğsi hücreli lezyonlarının ayırıcı tanısı tru-cut biyopsi ile güçtür ve cerrahi eksizyon gerekmektedir. Ultrasonda tipik olarak iyi sınırlı, ve oval, hipoekoik heterojen kitle yanında hipervakülarite ve düzensiz sınır görüntüsü de olabilir.

OLGU: 76 yaşında erkek hasta. Sağ memede gelişen ve yaklaşık 3 aydır elle farkedilen ve zaman zaman ağrı şikayeti oluşturan kitle için hastenemize başvurmuştur. FM de sağ memede areolanın 4-5 cm altında palpable sert kitle mevcut. Meme başı akıntısı, çekintisi yoktur, ciltte patoloji görülmedi ve aksilla muayenesinde palpable lenf nodu izlenmedi. Ultrason: Sağ memede saat 6 da areoladan 4cm uzaklıkta yaklaşık 5cm çapta düzgün sınırlı, oval, posterior gölgelenme gösteren hipoekoik kitle ve burada artmış vaskülarite belirtilerek malgnite şüphesi uyandırmıştır. (BIRADS 4A) filloid tümör şüphesi uyandırmış. Tru-cut: Malign mezankimal tümör. Kitle tarafımızca eksize edilmiştir (lumpektomi). Postop patoloji: Miyofibroblastom. Bcl-2+ CD99 + Desmin + SMM+ ve kalponin+. ER(+++) %90 üstü ve PR(+++) %90. CD34 ile zayıf fokal pozitiflik izlenmiştir. Ki67 proliferatif indeks %7-8 saptanmıştır.

Postop Patoloji Raporu

Ankara Valiliği
İl Sağlık Müdürlüğü
SBÜ Ankara Dr. Abdurrahman Yurtaslan Onkoloji EAH
PATOLOJİ RAPORU

Laboratuvar Ruhsat No:

D.No: PATFR001	Y. tarihi: 16.04.2012	Rev. tarihi: 11.11.2013	Rev. no: 01	Sayfa: 1 / 1

Hastanın Adı Soyadı:	MEHMET YILMAZ PEKOL	**Biyopsi No:**	**19231 / 2019**
TC Kimlik No:	11******* 70		
Doğum Tarihi, Cinsiyeti:	20.08.1942/Erkek	**Birim :**	CERRAHİ ONKOLOJİ KLİNİĞİ 3. KAT A BLOK
Dosya / İşlem No:	268143/51047956	**Doktoru :**	LÜTFİ DOĞAN
İstenen Tetkikler :	Meme, mastektomi-parsiyel/basit x1 İmmünhistokimyasal İnceleme x22	**Alınma Tarihi :**	30.05.2019 09:18
		Kabul Tarihi :	30.05.2019 11:54
		Rapor Tarihi :	24.06.2019 16:53

Alınma Şekli : EKSİZYONEL BIOPSI - AMELIYAT MATERYALI
Alındığı Yer : Meme, BBT
Klinik Ön Tanı : Meme benign displazileri, diğer
Lokalizasyon :

KLİNİK, FM ve LABORATUVAR BULGULARI
SAĞ MEMEDE KİTLE

MAKROSKOBİK BULGULAR
Üzerinde 6x3x0,4 cm ölçülerinde yağ dokusu bulunan; 3,2x2,5x2,3 cm ölçülerinde elastik kıvamlı nodüler kitle ve ayrıca bu kitleden ayrılmış olduğu olduğu düşünülen 2,5x1,7x1,5 cm ölçülerinde aynı özelliklerde krem bej renkli 2. nodüler kitledir. Düzensiz alanlar dışında cerrahi sınırlar boyandı. Büyük materyal 10 dilime ayrıldı. Kesi yüzleri krem renkli elastik kıvamlı olarak izlendi; 10 blokta total örneklendi. Yağ dokudan 1 blok A kaydında örnekleme yapıldı. Küçük materyal kesi yüzleri kanamalı kistik yapıda görüldü; K koduyla total 4 blokta örneklendi .
31.05.2019

MİKROSKOBİK BULGULAR
İncelenen kesitlerde kollajenize stromada kısa fasküller oluşturan, oval, hiperkromatik nükleuslu, sitoplazmik sınırları seçilemeyen iğsi hücre proliferasyonu ile karakterize tümöral lezyon izlenmiştir. Nekroz görülmemiştir. 10 BBA da 1 mitoz saptanmıştır. K kodlu kesitlerde lezyon içinde hematom ve granülasyon dokusu alanları mevcuttur.
İmmünhistokimyasal çalışmalarda neoplastik hücrelerde Bcl-2, CD99, Desmin, SMM ve Kalponin ile pozitiflik saptanmıştır. CD34 ile fokal pozitiflik görülmüştür. Pan-CK, CK7, CK19, CK8/18, Kromogranin, Sinaptofizin, TLE1, S100, CD117, P63 ve negatiftir. GATA3 ve SMA ile zayıf fokal pozitiflik izlenmiştir. ER ile %90 üstü(+++) ve PR ile %90(+++) boyanma olmuştur. CerbB2 ile Skor 0(ASCO/CAP 2018) sonuç elde edilmiştir. Ki67 ile proliferatif indeks %7-8 civarındadır.
Her iki materyalde de tümöral lezyon cerrahi sınırlarda devam etmektedir.

HİSTOKİMYA / İMMUNHİSTOKİMYA
22 İHK

TANI
MYOFİBROBLASTOM

Sağ memede kitle
Lumpektomi

TARTIŞMA / SONUÇ: Sonuç olarak memenin miyofibroblastomu nadir görülen benign stromal tümörüdür ve erkekler arasında daha sık görülür. Tüm bildirilen vakalarda cerrahi uygulandığından, uzun dönemde lezyon takibinin sonuçları hakkında bir fikir yoktur. Malign transformasyon gösteren MFB hastası da yayınlarda görülmemiştir. Görüntülemelerde karakteristik özellik olmaması kesin tanı için histopatolojik incelemeyi zorunlu kılmıştır. Multidisipliner yaklaşım gerektirir; patoloğun, radyoloğun ve cerrahın birlikte hareketi hastanın faydasınadır. MFB ile ilgili klinik ve histolojik özellikler tanımlanmış ve bu konu ile ilgili literatür taranıp özetlenmiştir.

Anahtar Kelimeler: miyofibroblastom, benign meme tümörleri, nadir meme tümörleri

Yayın No: S-073

Kötü Diferansiye Tiroid Karsinomunda İnce İğne Aspirasyon Biopsisinin Güvenilirliği

Halit Özgül[1], Yunus Uzmay[1]

[1]*Antalya Eğitim Ve Araştırma Hastanesi*

GİRİŞ / AMAÇ: Kötü diferansiye tiroid karsinomları, tiroid karsinomlarının nadir görülen bir formudur. Tüm tiroid karsinomlarının %4 ile %7'sini oluşturur. İyi diferansiye ve anaplastik tiroid karsinomları arasında bir davranış sergiler. Özellikle 55 ile 63 yaşları arasında görülür. Ekstratiroidal invazyon oranları (%50-%75) nedeniyle vokal kord fonksiyonunun preoperatif değerlendirilmesi çok önemlidir. Ekstratiroidal tutulumu olanlarda rekürren laringeal sinir sıklıkla etkilenir. Hiçbir klinik özellik, kötü diferansiye tiroid karsinomlarını tam olarak teşhis edemez.İnce iğne aspirasyon biopsisinin kötü diferansiye tiroid karsinomu tanısındaki yeri sınırlıdır.

OLGU: 60 yaşında bayan hasta; boyunda ağrı, ses kısıklığı ve yutma güçlüğü şikayetleri ile kliniğimize başvurdu. Yapılan muayenede boyun her iki tarafında ele gelen nodül mevcuttu. T3, T4 ve TSH normaldi. Tiroid ultrasonunda: Sağ lob :19*21*50 Sol lob:20*35*43Tiroid sağ lobda 15*11 mm boyutunda izoekoik solid nodül ve büyüğü 7 mm boyutunda hiperekoik birkaç adet solid nodül izlenmiştir.Tiroid sol lobda büyüğü 14*13 mm boyutunda izoekoik birkaç adet solid nodül izlenmiştir.Her iki lob parankim ekosu heterojendir.Boyun tomografisi: Tiroid gland boyutları artmış olup retrosternal alana taşma izlenmektedir. Her iki tiroid lobunda yaklaşık 1 cm lik nodüller mevcuttur. Tiroid sol lobundaki nodülden yapılan ince iğne aspirasyon biopsi sonucu: Benign sitoloji, Bethesda 2 olarak yorumlandı. Ameliyat öncesi yapılan vokal kord muayenesinde sol tarafta paralizi tespit edildi. Ameliyat kararı alındı. Operasyon esnasında sinir monitörizasyonu kullanıldı. Vagus ve rekürren laringeal sinirden uyarı alınamadığı için hastaya sol lobektomi ve istmusektomi yapıldı. Nihai patoloji: Folliküler, solid ve trabeküler paternde kötü diferansiye tiroid karsinomu.

TARTIŞMA / SONUÇ: Kötü diferansiye tiroid karsinomu tanısını koymada ince iğne aspirasyon biopsisinin güvenilirliği sorgulanmalıdır. Randolph ve Kamani'nin çalışmasında ameliyat öncesi yapılan muayenede vokal kord paralizisinin görülmesi invaziv tiroid karsinomlarının en güvenilir klinik belirteci (duyarlılık, %76; özgüllük,%100) olduğu belirtilmiştir.Fizik muayene, yapılan tetkikler ve biopsi sonucunda korelasyon olmadığı durumlarda malignite her zaman akılda tutulmalıdır.

Anahtar Kelimeler: kötü diferansiye tiroid karsinomu, ince iğne aspirasyon biopsisi, vokal kord paralizisi

Yayın No: S-075

Neoadjuvan Kemoterapi Uygulanan Meme Kanserli Olgularda Güvenli Tümör-Meme Ucu Mesafesini Meme MR Öngörebilir mi?

M.Ümit Uğurlu[1], Ahmet Akmercan[1], Onur Buğdaycı[2], Handan Kaya[3], Tuğba Akın Telli[4], Haldun Akoğlu[5], M.Bahadır Güllüoğlu[1]

[1]*Marmara Üniversitesi, Genel Cerrahi Ana Bilim Dalı*
[2]*Marmara Üniversitesi, Radyoloji Ana Bilim Dalı*
[3]*Marmara Üniversitesi, Patoloji Ana Bilim Dalı*
[4]*Marmara Üniversitesi, Tıbbi Onkoloji Bilim Dalı*
[5]*Marmara Üniversitesi, Acil Tıp Ana Bilim Dalı*

GİRİŞ / AMAÇ: Neoadjuvan kemoterapi (NAK) sonrası güvenli tümör-meme ucu mesafesi tartışmalıdır. Çalışmamızda, NAK alan hastalarda pozitif meme ucu tutulumunu etkileyen klinik ve radyolojik prediktif faktörler araştırılmıştır.

GEREÇ ve YÖNTEM: 2015-2020 yılları arasında NAK sonrası total mastektomi olguları incelenmiştir. NAK öncesi ve sonrası (preNAK, postNAK) meme MR (magnetik rezonans) incelemesi olan hastaların görüntüleri incelenmiş olup nihai patolojide meme ucu tutulumu olan ve olmayan olguların radyolojik, klinikopatolojik verileri karşılaştırılmıştır. Çalışmadan T4 tümörü olanlar, preNAK klinik meme ucu tutulumu olanlar, preNAK veya postNAK MR görüntüleme yapılmayan ya da MR kalitesi değerlendirmeye uygun olmayan olgular çıkarılmıştır. MR görüntülemede farklı tümör-meme ucu mesafelerinin (<10 mm, ≥10 - <20 mm, ≥20 mm) sensitivite ve spesifisitesi ortaya konmuştur.

BULGULAR: NAK sonrası total mastektomi yapılan 241 olgunun protokole uygun olan 180'i çalışmaya dahil edilmiştir. Olguların median yaşı 50 olup, çoğunluğu invaziv duktal karsinom (%80), luminal B subtipinde (%57), klinik T3 tümör (%53.3), yüksek gradlı (%69) ve yüksek (≥ %20) Ki-67 düzeylerine (%75) sahipti. Nihai patolojide 12 (%7) hastanın meme ucunda invazif karsinom raporlandı. Meme ucu pozitif hastalarda patolojik aksiller LN tutulumu, meme ucu negatif hastalara göre anlamlı olarak daha fazla bulundu. Meme ucu pozitif olgular, meme ucu negatif olgularla karşılaştırıldığında, preNAK ve postNAK median tümör boyutu daha büyük, tümör meme ucu mesafesi daha kısa, meme ucu retraksiyonu daha fazla, meme ucu-areola kompleksi cilt kalınlaşması istatistiksel anlamlı olarak daha fazla saptandı (tablo 1). Meme ucu tutulumunun tahmininde preNAK meme ucu areola cilt kalışması ve meme ucu retraksiyonu anlamlı prediktif faktörler olup (tablo 2), preNAK ve postNAK ≥20 mm tümör-meme ucu mesafesinin en yüksek sensitiviteye sahip olduğu görülmüştür (şekil 1).

Şekil 1

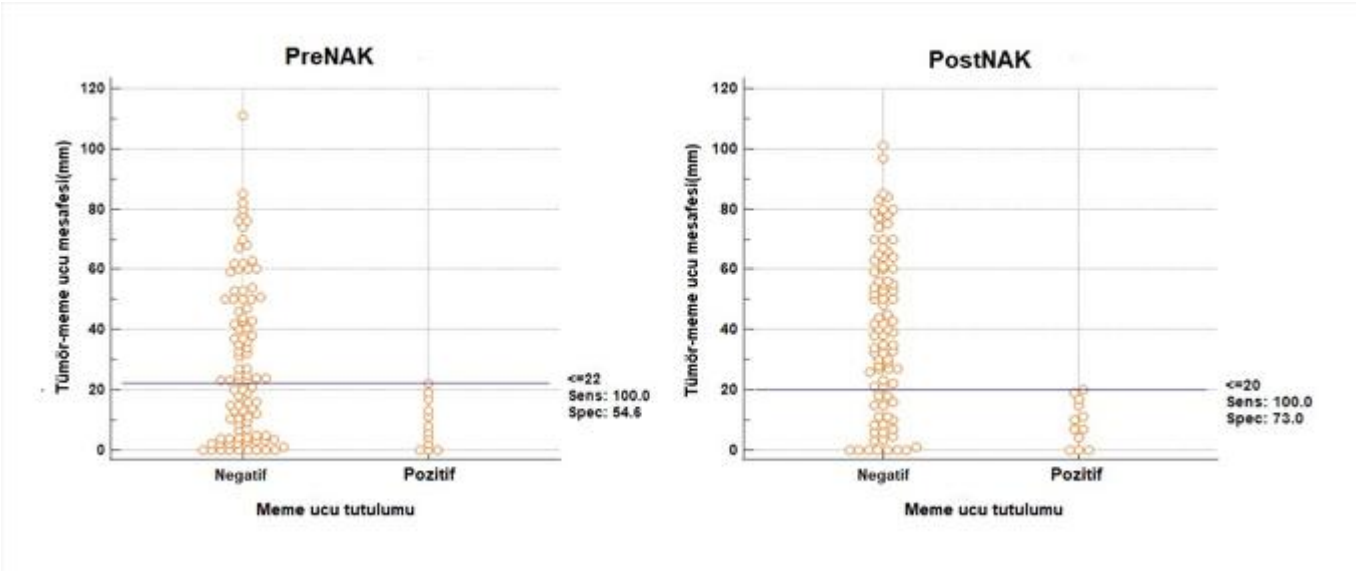

Meme ucu tutulumu olan ve olmayan olguların preNAK ve postNAK dönemdeki tümör-meme ucu mesafeleri

Tablo 1

Değişkenler	Toplam hasta (n=180)	Meme ucu pozitif hastalar (n=12)	Meme ucu negatif hastalar (n=168)	p değeri
Yaş	50(41,8-60)	42(38-64)	50,5(38-64)	0,64
Histopatoloji				
Duktal	144(%80)	8(%66,6)	136(%81)	
Lobüler	19(%11)	3(%25)	16(%9,5)	0,37
Mikst	5(%2)	1(%8,3)	4(%2,3)	
Diğer	12(%7)	0	12(%7,1)	
Subtip				
Luminal A	27(%15)	1(%8,3)	26(%15,5)	
Luminal B	103(%57)	8(%66,6)	95(%56,5)	0,85
Her2 pozitif	23(%13)	1(%8,3)	22(%13,1)	
Triple negatif	27(%15)	2(%16,6)	25(%14,8)	
Klinik T				0,45

T1 **T2** **T3**	15(%8,3) 69(%46,6) 96(%53,3)	0 4(%33) 8(%67)	15(%8,9) 65(%38,7) 88(%52,4)	
Grade **Düşük/orta** **Yüksek**	 56(%31) 124(%69)	 1(%8) 11(%92)	 45(%27) 123(%73)	 0,65
Ki-67 **<%20** **≥%20**	 46(%25) 134(%75)	 1(%8) 11(%92)	 45(%27) 123(%73)	 0,16
PreNAK **cN pozitif** **cN negatif**	 155(%86) 25(%14)	 10(%84) 2(%16)	 145(%86) 23(%14)	 0,77
PostNAK **pN pozitif** **pN negatif**	 100(%55,6) 80(%45,4)	 7(%58,4) 5(%41,6)	 93(%55,4) 75(%45,6)	 0,84
PostNAK pozitif LN	1(0-3)	3(0-5)	1(0-3)	**0,009**
Multifokalite/Multisentrisite **preNAK** **postNAK**	 107(%60) 45(%25)	 7(%58) 6(%50)	 100(%59) 39(%23)	 0,93 **0,03**
En geniş çap(mm) **preNAK** **postNAK**	 40(29-54) 22,2(0-36,7)	 65(40,3-77) 40,5(33,7-80)	 40(27,5-52,2) 17(0-32,2)	 **0,002** **<0,001**
Tümör-meme ucu mesafesi(mm) **preNAK** **postNAK**	 21(5-46) 33(11-56)	 7(1,5-14) 8,5(3-15,5)	 24(6,5-50) 39(18-60)	 **0,005** **<0,001**
Meme ucu retraksiyonu **preNAK** **postNAK**	 36(%32,4) 27(%23)	 8(%66,7) 5(%45)	 28(%16,7) 22(%21)	 **0,007** **0,006**

Meme ucu areola cilt kalınlaşması(mm)				
preNAK	2(1,4-2,6)	3,1(2,1-4)	1,9(1,4-2,5)	**<0,001**
postNAK	2(1,6-2,6)	2,8(1,7-4)	1,8(1,6-2,4)	**0,01**

Hasta gruplarının klinik ve patolojik özellikleri

Tablo 2

Değişkenler	OR	%95 güven aralığı	p değeri
Yaş	0,98	0,94-1,03	0,64
Grade (yüksek vs düşük/orta)	1,38	0,36-5,51	0,63
Ki-67 (≥%20 vs <%20)	4,02	0,5-32,06	0,19
Pozitif LN sayısı	1,13	1,34-3,7	0,84
cT3 vs cT1 veya cT2	1,82	0,53-6,27	0,34
PreNAK meme ucu areola cilt kalınlaşması (≥ 2 mm vs <2 mm)	6,09	1,27-29,18	**0,024**
PostNAK meme ucu areola cilt kalınlaşması (≥ 2 mm vs <2 mm)	1,41	0,43-4,6	0,57
PreNAK meme ucu retraksiyonu	5,07	1,41-18,19	**0,013**
PostNAK meme ucu retraksiyonu	0,31	0,09-1,11	0,073

Patolojik meme ucu tutulumu risk faktörleri multivaryant analizi

TARTIŞMA / SONUÇ: Literatürde kemoterapi almayan olgularda güvenli tümör-meme ucu mesafesiyle ilgili çeşitli görüşler olup, güvenli mesafe NAK alan olgularda tartışmalıdır. Çalışmamızda preNAK ve postNAK meme MR bulgularının prediktif rolü ortaya konmuş olup, ≥ 20 mm mesafenin postNAK meme ucu koruyucu mastektomi için uygun hasta seçiminde faydalı olacağı kanaatindeyiz.

Anahtar Kelimeler: Meme kanseri, Mastektomi, Neoadjuvan kemoterapi, Tümör-meme ucu mesafesi

Yayın No: S-076

Non-Palpabl Meme Lezyonları İçin Farklı Lokalizasyon Teknikleri Eşliğinde Biyopsilerin Karşılaştırması

Müjdat Turan[1], Osman Bardakçı[2]

[1]*SBÜ Gülhane Eğitim Araştırma Hastanesi Genel Cerrahi Kliniği*
[2]*SBÜ Gülhane Eğitim Araştırma Hastanesi Cerrahi Onkoloji Kliniği*

GİRİŞ / AMAÇ: Meme kanseri, kadınlarda en sık teşhis edilen malignitedir. Radyolojik olarak şüpheli meme lezyonlarının dörtte biri palpe edilemez ve bu nedenle eksizyon için çeşitli lokalizasyon yöntemleri gereklidir.Tel kılavuz yardımıyla lokalizasyon(TKL),dünya çapında halen en sık tercih edilen yöntemdir. TKL, mamografi veya ultrason rehberliği altında palpe edilemeyen ve radyolojik görüntülenebilen lezyon içine bir tel yerleştirmeyi içerir. Radyonükloid Rehberliğinde Okült lezyon lokalizasyonu(ROLL) ise TKL'ye alternatif bir lokalizasyon saptama yöntemi olarak kullanılmaktadır.Hem TKL hem de ROLL, okült meme lezyonlarını lokalize etmede kullanılan yöntemler olup, merkezin deneyimine göre sıklıkları değişebilmektedir.Bu çalışma da; iki lokalizasyon tekniğinin sonuçlarını karşılaştırmayı planladık. **GEREÇ ve YÖNTEM**: Kliniğimizde Ocak 2020- Aralık 2021 tarihleri arasında nonpalpabl meme kitleleri için mamografi ve ultrasonografi eşliğinde TKL ve ROLL yapılan toplam 47 hasta çalışmaya dahil edildi.Hastaların demografik verileri,spesmen volümü,lezyon boyutu,patoloji sonuçları,cerrahi süresi,cerrahi sınır ve postoperatif komplikasyon,rezidü tümör kalıp kalmadığı kayıt altına alındı.

BULGULAR: Non palpabl kitle nedeniyle opere edilen 47 hastanın 23'üne(%48.9) ROLL, 24'üne(%51.1) TKL yapıldı. Hastaların yaş ortalaması 46,9(26-74) yıl idi. Patoloji sonuçları incelediğinde; invaziv duktal karsinom(n=4),duktal karsinoma in situ (n=8),lobuler karsinoma in situ(n=1),intraduktal papillom(n=5),sklerozan adenozis(n=15), tubuler adenom(n=2),yağ nekrozu(n=1) ve fibroadenom(n=8), bening iğsi hücreli proliferasyon(n=1) olarak raporlandı.ROLL yapılan hastaların 2 'sinde hematom gelişti.TKL yapılan hastaların 2'sinde hamotom, 3'ünde seroma gelişti. Her iki grupta da operasyon süresi, çıkarılan spesmen volümü, lezyon boyutu ve cerrahi sınır açısından istatiksel olarak fark saptanmadı.Toplam 3 hastada rezidü tümör açısından re-eksizyon yapıldı.
TARTIŞMA / SONUÇ: Palpe edilemeyen, özellikle premalign ve malign meme lezyonlarının erken tanısı, mortalite ve morbiditeyi önemli derecede azaltmaktadır.Palpe edilemeyen lezyonların eksizyonel biyopsisinde kullanılacak ideal teknikte lezyonun tamamen sağlam cerrahi sınırlar ile çıkarılması amaçlanmaktadır.TKL tekniği değerlendirildiğinde;yoğun memelerde telin yerleştirilmesindeki zorluk,yerleştirme sonrası repozisyon kısıtlılığı,göğüs duvarına ve vasküler yatağa yakın alanlarda teknik zorluklar,telin kayması ve kozmesiz sağlama da güçlükler sayılabilir.ROLL tekniğinin dezavantajları açısından değerlendirildiğinde maliyet ve işlem sırasında radyasyona maruz kalınmasıdır.Bu çalışmanın sonucunda palpable olmayan meme kitlelerinde ilgili kliniğin deneyimi göz önüne alınarak her iki teknikte güvenle kullanılabilir.

Anahtar Kelimeler: Non-palpabl meme kitlesi, Tel kılavuz yardımıyla lokalizasyon, Radyonükloid Rehberliğinde Okült lezyon lokalizasyon

Yayın No: S-077

CD1-Foxn1(Nu) Fare İle Hasta Kökenli İnsan Meme Kanser Dokusu Taşıyan Ksenograft Tümör Modeli Geliştirilmesi

Hamdullah Yanık[1], Utku Horzum[1], Süleyman Can Öztürk[2], Kerim Bora Yılmaz[3], Güneş Esendağlı[1]

[1]Hacettepe Üniversitesi Kanser Enstitüsü, Temel Onkoloji Anabilim Dalı, Ankara, Türkiye
[2]Hacettepe Üniversitesi Deney Hayvanları Uygulama Ve Araştırma Merkezi, Ankara, Türkiye
[3]Sağlık Bilimleri Üniversitesi, Gülhane Eğitim Ve Araştırma Hastanesi, Genel Cerrahi Anabilim Dalı, Ankara, Türkiye

GİRİŞ / AMAÇ: Ksenogreft fare kanser modelleri, yeni anti-kanser ilaç adaylarının in vivo etkinliğinin değerlendirilmesi için en sık kullanılan tümör modellerinden birisidir. Ksenogreft modelleri, farenin insan tümör dokusuna karşı reaksiyonunu önlemek için, hastadan alınan tümör dokularının bağışıklığı baskılanmış farelere implantasyon edilmesine dayanır. Bu model kullanılarak kanserin tanı ve tedavisinde daha gerçekçi ve yenilikçi yaklaşımlar üretilmesi için model oluşturulması amaçlanmaktadır.

GEREÇ ve YÖNTEM: Etik kurul izinleri alındıktan sonra; tanı almış meme kanseri hastalarından hastaya bilgi verilerek onam alındı. Primer tümör kitlesi 2.5-3cm3'den büyük olan ve patolojik inceleme sonrasında hastanın tedavisinde aksama yaratmayacak şekilde, yaklaşık 5-8 mm3 boyutunda örnek aseptik koşullarda alındı. Taze tümör dokusu gentamisin ve penisilin/streptomisin içeren hücre kültürü ortamına alınarak yıkandı. Daha sonra, lamner akım kabini altında eğer makroskopik nekrotik alanlar varsa bistüri yardımıyla temizlendi ve doku 1-2mm3 boyutunda parçacıklara ayrıldı. Tümör dokusu parçaları kolajenaz tip II(0,75 mg/mL), dispaz(0,5 mg/mL) ve Dnaz(0,1 mg/mL) enzim karışımı içerisinde 1 saat 37 C'de sürekli çalkalanarak inkübe edildi. İnkübasyonun ardından tümör hücre süspansiyonu 100 µm por açıklığına sahip filtreden geçirilecek ve 2 kez 1X PBS ile yıkandı ve hücre süspansiyonunda canlı hücre sayımı tripan mavisi ile yapıldı. Hücre sayımını takiben hayvan başına 107 hücre 50uL1X PBS içine alınacak ve 50 uL büyüme faktörü azaltılmış matrijel ile karıştırıldı ve toplam 100 µL hacmindeki matrijel-hücre karışımı anestezi altındaki hayvanlara subkütan olarak 21G uçlu enjektörlerle inoküle edildi. Deney grupları erken dönem (implantasyonu takiben 2-5. gün) ve geç dönem (implantasyonu takiben 20-35. gün, tümör ortalama çaplarının yaklaşık 0.5 cm ulaşması ile) tümörlü hayvanlar olarak takibe alındılar.

BULGULAR: Farenin deri altı dorsal bölgesine yerleştirilen insan kökenli tümör 120 günün sonunda öncelikle, intravenöz 18F-florodeoksiglukoz(18F-FDG) verilerek tümör mikro pozitron emisyon tomografi-bilgisayarlı tomografi(µPET-CT) ile görüntülenebilmiştir. Daha sonra hayvandaki tümör cerrahi operasyon ile çıkartılarak, tümörün varlığı histopatolojik olarak gösterilmiştir.

Hasta kökenli insan meme kanseri dokusu ksenograft tümör modeli örneği.

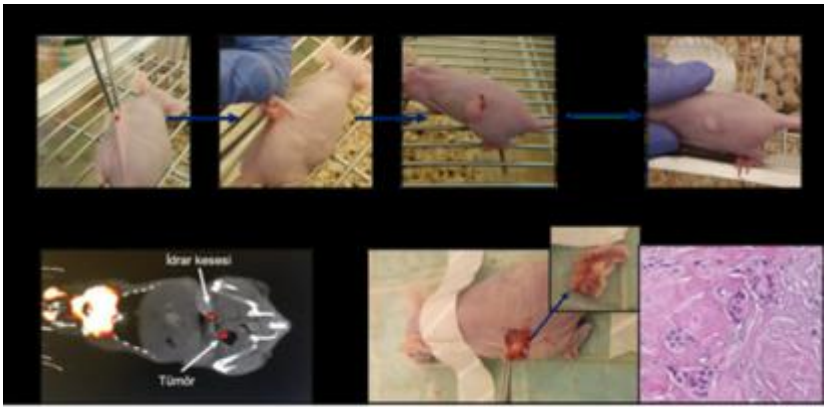

Figure 1. Hasta kökenli insan meme kanseri dokusu ksenograft tümör modeli örneği. A) İnsan meme kanseri dokusu CD1-Foxn1nu nude farenin dorsal bölgesinde açılan insizyon ile deri altına inöküle edilmiştir. B) Tümör inokülasyonunun 120.gününde intravenöz 18F-florodeoksiglukoz (18F-FDG) enjekte edilen farenin mikro pozitron emisyon tomografi-bilgisayarlı tomografi (µPET-CT) görüntüsü. C) Tümör inokülasyonunun 120. gününde cerrahi operasyonla çıkarılan tümör ve histopatolojik görüntüsü.

TARTIŞMA / SONUÇ: Bu modellemeler; ilaç çalışmaları, aşı benzeri immünolojik araştırmalar ve insan kökenli tümörün uzun dönem yaşatılarak araştırma modellemesi kurulmasında fayda sağlamaktadır.

Anahtar Kelimeler: Meme Kanseri, CD1-Foxn1nu Fare, Ksenograft Tümör Modeli

Yayın No: S-079

Covit 19 Pandemi Dönemi Onkoplastik Meme Cerrahi Yapılan Hastalar İle Mastektomi Yapılan Hastaların Seroma Miktarlarının Hastanede Kalış Süresine Etkisi

Gökhan Giray Akgül[1], İbrahim Burak Bahçecioğlu[1]

[1]*S.B.Ü Gülhane Eğitim Ve Araştırma Hastanesi*

GİRİŞ / AMAÇ: Meme cerrahisi sonrası en sık karşılaşılan komplikasyonu seromadır. Seroma sıklığı tanı şekline göre (%2,5-90) arasında değişmektedir. Seroma patofizyolojisi tartışmalı olmakla birlikte erken dönemde cerrahi travma ve yara iyileşmesinin akut inflamatuar fazına bağlı eksüda, travmaya bağlı fizyolojik anjiyogenez kaskadının sonucu ve cilt flepleri ile göğüs duvarı arasında ölü kavite varlığının seroma gelişimine katkıda bulunduğu genel olarak kabul edilmektedir. Tedavisinde ortak bir konsensüs olmaması takibini de oldukça güç hale getirmektedir. Çalışmada Covid-19 pandemisinin devam ettiği süreçte mastektomi ve/veya onkoplastik meme cerrahisi (OMC) yapılan hastaların seroma gelişimi açısından değerlendirilmesi amaçlandı.

GEREÇ ve YÖNTEM: Ocak 2021 ve Aralık 2021 tarihleri arasında Gülhane Eğitim ve Araştırma Hastanesi Genel Cerrahi Kliniği' nde meme kanseri ve/veya genetik mutasyon nedeniyle profilaktik mastektomi ve/veya onkoplastik meme cerrahisi yapılan hastaların postoperatif takiplerinde gelişen seromanın retrospektif değerlendirilmiştir.

BULGULAR: Çalışmaya 270 kadın hasta dahil edilmiştir. Mastektomi yapılan hasta grubunda dren rutin konulurken onkoplastik meme cerrahisi yapılan hastalarda dren konulup konulmayacağına vaka sırasında hastaya göre karar verilmekle birlikte parelelogram ve round block yapılan hasta grubunda dren kullanımına hiç ihtiyaç duyulmamıştır. Omc grubunda hastanede yatış süresi ve rutin dren kullanımı olmaması sebebiyle postoperatif hastaneye başvuru gereksimi mastektomi grubuna göre anlamlı olarak düşük saptanmıştır.

TARTIŞMA / SONUÇ: Özellikle Covid-19 pandemi döneminde meme kanseri nedeniyle onkoplastik meme cerrahisi yapılan hastaların mastektomi yapılan hastalara kıyasla postoperatif hospitalizasyon süresinin anlamlı olarak daha kısa olması, dren konulmaksızın cerrahilerinin tamamlanabilmiş olması ve taburculuk sonrası hastaneye başvuru gereksiniminin anlamlı olarak azalması oldukça önemli ve avantajlıdır.

Anahtar Kelimeler: Pandemi, Onkoplastik Meme Cerrahisi, Seroma

Yayın No: S-080

Tiroid Patolojilerinde Malignite Varlığını Saptamada İnce İğne Aspirasyon Biyopsisi Güvenilir Bir Yöntem Midir?

Cem Azılı[1]

[1]*Ankara Üniversitesi Tıp Fakültesi*

GİRİŞ / AMAÇ: Tiroid bezini tutan patolojilerin büyük kısmı benign olsa da lokalize ya da yaygın tutuluma neden olan tiroid kanserleri hiç de nadir değildir. Çalışmamızda tiroidektomi uygulanan olgularda malign sonucu ön görecek belirteçlerin araştırılması amaçlandı.

GEREÇ ve YÖNTEM: Ocak 2010- Ocak 2020 yılları arasında üçüncü basamak bir sağlık kuruluşunda tiroidektomi yapılan olgularda geriye dönük malignite sıklığı araştırıldı. Demografik özelliklerin yanı sıra operasyon öncesi ince iğne aspirasyon biyopsi (İİAB) sonuçları ameliyat sonrası patoloji sonuçları ile karşılaştırılarak patolojiye özel İİAB'nin pozitiflik oranları saptandı, buna yönelik istatistiksel değerlendirme yapıldı.

BULGULAR: On yıllık süreçte tek cerrah tarafından yapılan 892 tiroidektomi olgusunun 430'unda tiroid kanseri (%48,2) saptandı. Preoperatif tanılara göre postoperatif patolojik değerlendirme sonuçları Tablo 1'de verilmiştir. Benign ve malign gruplar arasında yaş grubu açısından anlamlı fark yoktu (47,9/ 48,5 yıl, p>0,05). Tiroid patolojisine sahip olguların çoğunun kadın olmasına rağmen (%83,5), malignite oranının erkeklerde daha yüksek oluşu istatistiksel olarak anlamlı bulundu (%55,8 / %46,7, p<0,05). Malign grupta %93,2 oranıyla en sık kanser türü papiller tiroid kanseriydi (n=401). Bethesta Sınıflamasına göre İİAB sonuçları, malignite oranları açısından istatistiksel olarak anlamlı bulundu (Tablo 2) Nondiagnostik; 111/207, %53,6, benign; 50/265, %18,8, önemi belirsiz atipi; 163/236, %69, foliküler neoplazi; 23/34, %67,6, malignite kuşkusu; 39/45, %86,6, malign 33/34, %97, p<0,05). Postoperatif patolojik değerlendirmeye göre hasta gruplarının değerlendirme sonuçları ise Tablo 3'de verilmiştir. Mikropapiller özellikte papiller tiroid kanserileri tüm papiller kanserlerin %57,1'ini (n=229) oluşturmaktaydı, bu yüksek insidans dikkat çekici bulundu.

Tablo 1

Preoperatif Tanı	Postoperatif patolojik değerlendirmeye göre		Total
	Benign grup	Malign grup	
Multinodüler guatr (MNG)	369	303	672
Nüks MNG	10	5	15
Nodüler guatr	14	6	20
Toksik MNG	9	4	13
Graves Hastalığı	53	4	57
Tiroid kanseri	7	108	115
Total	462	430	892
			Ki-kare testi p=0,001

Preoperatif tanılara göre postoperatif patolojik değerlendirme sonuçları

Tablo 2

İnce İğne Aspirasyon Biyopsisi	Postoperatif patolojik değerlendirmeye göre		Total
	Benign grup	Malign grup	
Nondiagnostik	96	111	207
Benign	215	50	265
Önemi belirsiz atipi	73	163	236
Foliküler neoplazi şüphesi	11	23	34
Malignite şüphesi	6	39	45
Malign	1	33	34
Biyopsi yok	60	11	71
			Oneway ANOVA testi p=0,04

Bethesta Sınıflamasına göre İİAB sonuçları, malignite oranları açısından istatistiksel olarak değerlendirilmesi

Tablo 3

Popstoperatif Patolojik tanı	Postoperatif patolojik değerlendirmeye göre		Total
	Benign grup	Malign grup	
Nodüler guatr	405	0	405
Foliküler adenom/benign	10	0	10
Graves Hastalığı	38	0	38
Papiiler benzeri nükleer özellik gösteren non-invaziv foliküler tiroid neoplasmı (NIFTP)	9	0	9
Papiller karsinom klasik tip	0	115	115
Mikropapiller karsinom	0	229	229
Papiller karsinom foliküler varyant	0	54	54
Papiller karsinom onkositik varyant	0	2	2
Papiller karsinom diffüz sklerozan varyant	0	1	1
Foliküler karsinom	0	25	25
Medüller karsinom	0	1	1
Anaplastik karsinom	0	1	1
Metastatik tiroid karsinomu	0	2	2
TOTAL	462	430	892

Postoperatif patolojik değerlendirmeye göre hasta gruplarının değerlendirme sonuçları

TARTIŞMA / SONUÇ: Tiroid bezi cerrahisinde malignite şüphesine yönelik yapılacak İİAB güvenilir bir yöntem olup serimizdeki yüksek malignite oranlarının son yıllarda artmakta olan mikropapiller tiroid kanseri insidansı ile ilişkili olduğu kanaatindeyiz.

Anahtar Kelimeler: Tiroid bezi kanseri, İİAB güvenilirliği, risk faktörleri

Yayın No: S-081

Meme Kanserinde Endoskopik Meme Başı Koruyucu Mastektomi

İsmail Zihni[1], Seda Baştürk[1], İsa Karaca[2], Girayhan Çelik[2], İsa Sözen[2], Mehmet Zafer Sabuncuoğlu[2], Recep Çetin[1]

[1]*Süleyman Demirel Üniversitesi, Tıp Fakültesi, Genel Cerrahi Abd, Cerrahi Onkoloji Bd*
[2]*Süleyman Demirel Üniversitesi, Tıp Fakültesi, Genel Cerrahi Abd*

GİRİŞ / AMAÇ: Endoskopik onkoplastik meme cerrahisi; hem kanseri güvenlice ortadan kaldırıp hem de meme imajını restore etmenin hedeflendiği, minimal invaziv bir yaklaşımı temsil eder. Daha az görünen skar, mükemmel kozmetik sonuçlar, daha yüksek hasta memnuniyeti ve son zamanlarda bildirilen nispeten uzun dönem güvenli sonuçları vardır. Biz aksilla yaklaşımlı endoskopik meme başı koruyucu subkutan mastektomi uyguladığımız hastamızı sunmayı amaçladık.

OLGU: 40 yaşında kadın hasta memede ele gelen kitle şikayeti ile polikliniğimize başvurmuş. Yapılan fizik muayenede sol meme saat on iki hizasında 1 cmlik düzensiz lezyon mevcut. Mammomgrafi'de ve Meme usg'de sol meme saat 12 hizasinda 12*11 mm boyutunda düzensiz sinirli lezyon BIRADS 5 olarak raporlandı. Tru-cut biyopsi invaziv duktal ca gelen hastaya uzak organ taraması amaçlı çekilen PET/CT' de sol memede primer tümörü görmekte ve aksillada metastatik lenf nodları mevcuttu. Hastaya neoadjuvan kemoterapiyi kabul etmeyen hastaya meme koruyucu cerrahi ve subcutan mastektomi silikon protez ameliyatları önerildi. Hasta meme volümü küçük olduğu için endoskopik subcutan mastektomi operasyonunu tercih etti. Aksiller bölgeden yapılan insizyonla önce cilt altında tünel oluşturuldu. İki beşlik ve bir onluk trokar yerleştirilerek başlandı. Cilt flebi ardından inferior, süperior, medial ve lateral sınırların ardından pektoral kas üzerinden ligasure ve harmonic yardımıyla meme disseke edildi. Sonrasında level 1-2 lenf nodlarını alacak şekilde aksiller diseksiyon yapıldı. 10 mm lik trokar giriş yeri genişletilerek meme dokusu dışarı çıkarıldı. Sonrasında 330 ml meme protezi yerleştirilip operasyon sonlandırıldı.

Aksilla İnsizyonu

Trokar Giriş Yeri İnsizyonu

Trokarlar

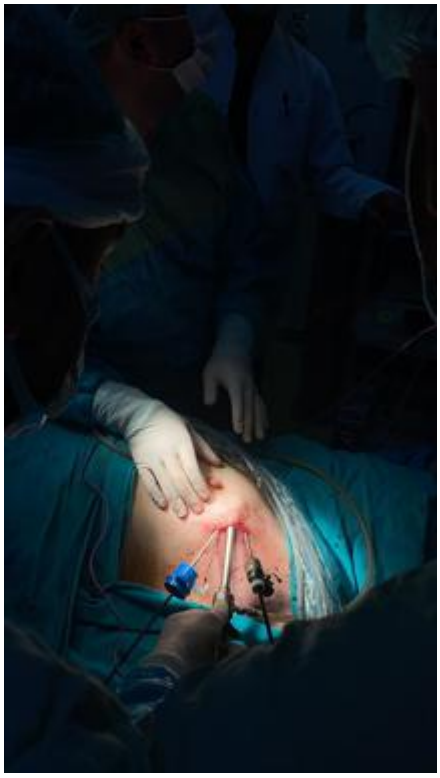

Mastektomi Piyesinin Çıkarılması

TARTIŞMA / SONUÇ: Endoskopik meme cerrahisinin komplikasyon oranları açık meme cerrahisinin oranlarına benzerdir. Oldukça başarılı görünen yerel yineleme, uzak metastaz ve genel sağ kalım oranları bildirilmektedir. Ancak endoskopik meme kanseri cerrahisinin onkolojik etkinliği ve güvenilirliği için bir hüküm vermeden evvel, daha uzun süreli takip sonuçlarını beklemek makul görünmektedir.

Anahtar Kelimeler: meme kanseri, endoskopik meme cerrahisi, subkutan mastektomi

Yayın No: S-082

Meme Kanseri Cerrahisi Sonrası Oluşan Doku Defektlerinin Kapatılmasında Resveratrol Yüklü Mikropartiküller İçeren Kollajen Laminin Bazlı Dermal Matrix (Dermalix®) Kullanımı

Simay Akyüz[1], Kemal İpek[1], Hikmet Erhan Güven[2], Burak Bahçecioğlu[3], Müjdat Turan[2], Ebru Esen[3], Melih Akıncı[2], Kerim Bora Yılmaz[2], Mehmet Ali Gülçelik[3]

[1]*Sağlık Bilimleri Üniversitesi, Gülhane Eğitim ve Araştırma Hastanesi, Genel Cerrahi Diyabetik Ayak Kliniği, Ankara.*
[2]*Sağlık Bilimleri Üniversitesi, Gülhane Eğitim ve Araştırma Hastanesi, Genel Cerrahi Kliniği, Ankara,*
[3]*Sağlık Bilimleri Üniversitesi, Gülhane Eğitim ve Araştırma Hastanesi, Cerrahi Onkoloji Kliniği, Ankara,*

GİRİŞ / AMAÇ: Meme kanserinin en önemli ve vazgeçilmez tedavisi cerrahi tedavidir. Cerrahi tedavideki amaç; hastalığın histopatolojik olarak temiz cerrahi sınırlarla ve kabul edilebilir kozmetik sonuçlar ile çıkarılmasıdır. Hastalık biyolojisi anlaşıldıkça, hastalığa yönelik görüntüleme yöntemlerinin etkinliğinin artması ile erken evrede yakalanması ve tarama programları sayesinde uygulanan cerrahi tedavi; mastektomilerden, meme koruyucu cerrahi tekniklere ve son olarakta onkoplastik cerrahi tekniklere doğru evrilmiştir. Özellikle kemoterapi alan ve postoperatif erken dönem adjuvan radyoterapi alan hastalarda yara iyileşmesi bozulabilmektedir. Meme kanseri cerrahisi sonrası oluşan doku defektlerinin kapatılmasında Resveratrol Yüklü Mikropartiküller içeren Kollajen Laminin Bazlı Dermal Matrix(Dermalix®) Kullanımı değerlendirilmiştir.

GEREÇ ve YÖNTEM: Kliniğimizde uygulanan meme kanseri cerrahileri sonrasında doku defekti oluşan hastalar ve flep nekrozu gelişen hastaların nekrotik alanları debride edildikten sonra oluşan doku defektleri ölçülmüş ve kayıt altına alınmıştır. Bu hastalarda debridman sonrası doku kültürleri alınmış ve enfeksiyon kontrol altına alınana kadar tekrarlayan cerrahi debridmanlar ve uygun olgularda negatif basınçlı kapamalar kullanılmıştır. Granülizasyon sağlanan olgularda doku defektlerinin hızlı kapatılmasında yara örtüsü kullanılmış her pansumanda doku defektleri ölçülmüş ve epitelizasyon sağlanana kadar yakın takip edilmiştir. Pansuman sayısı, yara boyutu ölçümleri kayıt altına alınmıştır.

BULGULAR: Meme kanseri cerrahisi sonrası yara iyileşmesi bozulan hastalarda; doku defektlerindeki iskemik alanlar, nekroz ve enfekte alanlar cerrahi olarak debride edilen 12 hastanın yara ölçümleri yapıldı. Hastalara tedavi sırasında ortalama 4 (2- 10) arasında yara örtüsü kullanılmıştı. Kollajenli örtüler kullanımı sırasında hiçbir hastada komplikasyon gelişmedi. Epitelizasyon gelişen, greftlemeye hazır hale gelen ve yarasında yeterli epitelizasyon sağlanan olgularda standart pansuman uygulamalarına geçildi.

Figür 1

Adjuvan kemoterapisi devam ederken doku defekti Resveratrol Yüklü Mikropartiküller içeren Kollajen Laminin Bazlı Dermal Matrix Yara Örtüsü ile kapatılan meme kanseri hastası

Figür 2

Adjuvan tedavisi devam eden onkoplastik meme kanseri cerrahisi sonrası oluşan doku defekti kapatılan hasta

Figür 3

Debridman uygulanan ve yara örtüsü ile takip edilen hasta.

TARTIŞMA / SONUÇ: Enfekte ve nekrotik dokuları debride edilip, enfeksiyon kontrol altına alındıktan sonra Resveratrol Yüklü Mikropartiküller içeren Kollajen Laminin Bazlı Dermal Matrix içeren yara örtüleri granülizasyon ve epitelizasyon sağlanmasında fayda sağlamaktadır. Hastaların ayaktan takip edilebilmesi, 3-4 günlük aralar ile pansumanın yeterli olması; iş yükü ve adjuvan tedavisi devam eden hastalarda tedavi uyumuna yönelik kolaylıklar sağlamaktadır. Oluşan doku defektlerinin kapatılmasında diğer yara ürünleri birlikte kullanımı fayda sağlayabilir.

Anahtar Kelimeler: Meme Kanseri, Doku Defekti, Resveratrol Yüklü Mikropartiküller içeren Kollajen Laminin Bazlı Dermal Matrix, Epitelizasyon

Yayın No: S-083

Tiroid Papiller Mikrokarsinom Hastalarında Klinik Deneyimimiz

Kubilay Dalcı[1], İbrahim Çoğal[1], Cihan Atar[1], Burak Yavuz[1], Gürhan Sakman[1]

[1]*Çukurova Üniversitesi Tıp Fakültesi Genel Cerrahi Anabilim Dalı*

GİRİŞ / AMAÇ: Tiroidin papiller mikrokarsinomu(TPMK), 1 cm den küçük boyutlu papiller tiroid karsinomu olarak tanımlanır. Bu tanım papiller mikrokanserlerin lenf nodu metastazı ve/veya uzak organ metastazı olup olması gibi yüksek riskli durumların olup olmamasına bağlı değildir. Biz bu çalışmamızda kliniğimizde tiroidektomi yapılan hastalardan patoloji sonucu papiller mikrokarsinom olarak raporlanan hastaların demografik ve patolojik bulgularını ortaya koymayı amaçladık.

GEREÇ ve YÖNTEM: Çukurova Üniversitesi Tıp Fakültesi Genel Cerrahi Anabilim Dalında 2015-2021 yılı arası tiroid lobektomi veya total tiroidektomi yapılan hastalardan TPMK saptanan 51 hasta retrospektif olarak incelendi.

BULGULAR: Hastaların Hastaların ortalama yaşı 47,3±11,7 idi. Median TSH 2,31(0.01-12.30) olarak saptandı. Median tümör çapı 0.6(0.1-1) cm idi.Hastaların %76,5(n=39)'unun nodülü solid, %23,5'inin(n=12) nodülü mikst(solid-kistik) tipti. %45,1 hastanın hipoekoik, %15 izoekoik, %11 heterojen ve %2 hiperekoik ekojenitede nodülleri mevcuttu. Hastaların %29,4'ünde (n=15) kalsifikasyon mevcuttu, bu hastaların 10'unda mikrokalsifikasyon görüldü. Hastaların %13,7'sinin (n=7) İİAB sonucu benign sitoloji olarak raporlanmıştı. 19 hastaya lobektomi,32 hastaya total tiroidektomi yapıldı. Hastaların %23,5'inde (n=12) kapsül invazyonu olduğu, 1 hastada tiroid dışına yayılım ve vasküler invazyon olduğu,hastaların %15,7'sinde (n=8) lenfovasküler invazyon olduğu raporlandı. Hastaların %11,5'inde (n=6) multisentrisite mevcuttu. Hastaların %51'inde(n=26) klasik varyant, %41,2'sinde(n=21) folliküler varyant, %5,9'unda(n=3) solid varyant görüldü, 1'inde tall cell, 1'inde Warthin benzeri papiller mikrokarsinom saptandı. Median takip süresi 31 ay(5-72 ay) idi. Takip süresince 1 hastada nüks gelişti. Nüks gelişen hastamızda multisentrisite görülmesine karşın, kapsül invazyonu, tiroid dışına yayılım, lenfovasküler veya damar invazyonu mevcut değildi.

TARTIŞMA / SONUÇ: Multifokalite tiroid papiller karsinom için bilinen kötü bir prognostik faktördür. Baudin ve ark. yaptıkları 381 hastalık çalışmada tümör odağı sayısının mikropapiller karsinomlarda da nüks gelişimi ile ilişkili olduğunu bulmuşlardır. Bizim hastalarımızın %11,5 inde multisentrisite mevcuttu ve bu hastaların 1 tanesinde nüks gelişti. Lenfovasküler invazyon ve intratiroidal yayılımın papiller karsinom için kötü prognostik faktörler olduğu bilinse de birçok çalışmada mikropapiller karsinomda prognoza etkisi saptanmamıştır. Sonuç: TPMK, tiroid papiller karsinomunun multisentrik seyreden, iyi prognozlu bir türüdür. Aralıklı takip bu hastalar için güvenlidir.

Anahtar Kelimeler: Tiroid Karsinomu, Papiller Mikrokarsinom

Yayın No: S-084

Sentinel Lenf Nodu Biyopsisi Esnasında Karşılaşılan Non-Sentinel Lenf Bezlerinin Çıkarılması

Orhan Üreyen[1], Murat Can Kale[1], İlhan Dursun[1], Abidin Gazi Alagöz[1], Enver İlhan[1]

[1]*SBÜ İzmir Bozyaka Eğitim ve Araştırma Hastanesi Genel Cerrahi Kliniği*

GİRİŞ / AMAÇ: Aksillaya uygulanan cerrahinin genişliği ile aksiller morbidite artmaktadır. Aksilla negatif metastatik olmayan meme kanserinde sentinel lenf nodu biyopsisi standart yaklaşımdır. Ancak sentinel lenf bezine ek olarak non-sentinel lenf bezleri ile de karşılaşılabilmektedir. Bu çalışmada amacımız sentinel lenf nodu biyopsisi esnasında karşılaşılan non-sentinel lenf bezlerinin hangilerinin çıkarılıp hangilerinin çıkarılmamasını araştırmaktır.

GEREÇ ve YÖNTEM: Sentinel lenf nodu biyopsisi yapılan ve beraberinde sentinel olmayan lenf bezi rastlanması ile ilişkili faktörler ile çıkarılan non-sentinel lenf bezlerinde malignite varlığını etkileyen değişkenler araştırıldı. Meme kanseri nedeniyle sentinel lenf nodu biyopsisi yapılan olgular retrospektif olarak değerlendirildi.

BULGULAR: Toplam 119 olgu dahil edildi. Sentinel lenf bezinde metastaz saptanma oranı %45(54 olgu)idi. Olguların 67 sinde (%56,3) non-sentinel lenf nodu mevcut idi.Non-sentinel olguların 36 (%54)sında sentinel lenf nodu metastazı mevcuttu.Non-sentinel lenf nodu saptanması ile sentinel lenf nodunda malignite varlığı ilişkiliydi (p: 0,022). Neoadjuvan tedavi alması, moleküler alt tip, östrojen reseptörü, progesteron reseptötü, sentinel lenf nodunu belirlemede kullanılan yöntem, tümör T evresi, multifokalite, tümör yeri, menopoz durumu, perinönöral invazyon, vasküler invazyon, lenfovasküler invazyon, tümör grade, operasyon süresi, yaş ve tümör boyutu ise non-sentinel lenf nodu saptanmasında anlamlı değildi (p>0,05). Nonsentinel saptanan 67 olgunun 13(%19)ünde bu lenf bezlerinde metastaz mevcut idi. Nonsentinel lenf bezlerinde metastaz saptanan olguların tamamında sentinel lenf nodunda da metastaz mevcuttu. 67 olgunun yaş ortalaması 52,9(std:11,7), tümör boyut ortalaması 23 idi. Non-sentinel lenf nodunda malignite ile ilişkili faktörler olarak N evresi(p:0,000), invazyon tipi(p:0,003) sentinel lenf bezinde metastaz varlığı(p:0,000), tümör grade(p:0,025) anlamlı bulundu.Yaş, tümör boyutu, operasyon süresi, neoadjuvan tedavi alması, moleküler alt tip, östrojen reseptörü, progesteron reseptörü, sentinel biyopsi şekli, tümör T evresi, multifokalite, tümör yeri, menopoz durumu, perinönöral invazyon, vasküler invazyon, lenfovasküler invazyon, operasyon süresi ise ilişkili bulunmadı(p>0,05).

TARTIŞMA / SONUÇ: Non-sentinel lenf bezlerinde malignite varlığı sentinel lenf bezinde metastaz olması ile ilişkili idi. Sentinel lenf bezlerinde metastaz saptanmayan olgularda non-sentinel lenf bezlerinin çıkarılmamasını önermekteyiz.

Anahtar Kelimeler: lenf bezi metastazı, meme kanseri, aksilla

Yayın No: S-085

Papiller Tiroid Karsinomu Nedeniyle Boyun Diseksiyonu Yapılan Hastalarda Post-operatif Thyroglobulin Yüksekliği

Hüsnü Aydın[1], Alper Şahbaz[1], Ahmet Cem Dural[2], Harun Tecir[1], Deniz Güney[1], Mehmet Karabulut[1]

[1]Sağlık Bilimleri Üniversitesi, Tıp Fakültesi, Bakırköy Dr. Sadi Konuk Sağlık Uygulama ve Araştırma Merkezi, Genel Cerrahi Kliniği
[2]İstinye Üniversitesi, Tıp Fakültesi, Genel Cerrahi Anabilim Dalı

GİRİŞ / AMAÇ: PTK nedeniyle boyun diseksiyonu yaptığımız hastalarda post operatif s-Tg değeri 10 ng/ml ve üzerinde olan olguların klinik değerlendirmesini sunmayı amaçladık.

GEREÇ ve YÖNTEM: Kliniğimizde 2007-2022 yılları arasında PTK nedeniyle boyun diseksiyonu yapılan hastalar (n=152), retrospektif olarak değerlendirildi. Ameliyat sonrası dönemde hastalara tiroid hormon replasmanı yapılmaksızın, 4-6 hafta, TSH değerinin 30 mU/L üzerine çıkması beklenerek stimüle Tg ve Anti-Tg değerleri tespit edildi. Anti-Tg negatif iken, Tg değeri 10 ng/ml olan hastalar ayrıntılı rezidü doku veya metastatik lenfadenopati açısından değerlendirildi.

BULGULAR: Hastaların yaş ortalaması 45 (min-max:14-82) olup K/E oranı 120/32 idi. Ortalama dominant nodül boyutu 20,2 mm (min-max:5-78) olup ortalama takip süresi 34 ay idi (1-164). Olguların %52'sine ipsilateral santral boyun diseksiyonu (n=79), %26,3'üne bilateral santral boyun diseksiyonu (n=40), %19,7'sine unilateral lateral fonksiyonel boyun diseksiyonu (n=30) ve %2'sine bilateral lateral fonksiyonel boyun diseksiyonu (n=3) yapıldı. Ameliyat sonrası s-Tg ve anti-Tg ile değerlendirilen hastaların 21'inde (%13,8) s-Tg değeri 10 ng/ml'nin üzerinde tespit edildi. 3 tanesinin B-USG ve TS'inde boyunda rezidü tiroid dokusu/lenfadenopati görüldü, 2'sinde bilateral akciğer metastazı, 1 hastada karaciğer metastazı saptandı. Boyunda rezidü saptanan iki hasta rezidü lenf nodu nedeniyle tekrar opere edildi. Bir hastaya ise tümörün trakeayı invaze etmesi nedeniyle KBB tarafından trakea rezeksiyonu uygulandı. Karaciğer metastazı gelişen olguya sağ hepatektomi uygulanırken akciğer metastazları olan hastaların radyoaktif iyot tedavisi uygulandı. Hastalardan 9'unun Tg değerleri RAI tedavisi sonrası 10 ng/dl'nin altına gerilerken, 4 hasta 10 ng/ml üzeri Tg değerinin sebat etmesine rağmen rezidü veya metastaz saptanmadı. 2 hasta takiplerine devam etmediği için kayıtlarına ulaşılamadı.

TARTIŞMA / SONUÇ: Anti-Tg antikoru negatif hastalarda, Serum Tg düzeyi özellikle total tiroidektomi sonrasında rezidü tiroid kanserini saptamak için yüksek derecede duyarlılığa ve özgüllüğe sahiptir. Tiroid cerrahisi sonrası TSH değerleri en az 30 mg/dl'in üzerine çıktıktan sonra ölçülen s-Tg'nin duyarlılığı daha yüksektir. Cerrahi açıdan ameliyat sonrasında s-Tg değerlerinin görülmesi ve yüksek değerler tespit edildiğinde rezidü/metastaz taraması yapılması önemlidir.

Anahtar Kelimeler: Boyun diseksiyonu, thyroglobulin, tiroid papiller karsinomu

Yayın No: S-086

Diferansiye Tiroid Kanserleri Nedeni İle Santral Diseksiyon Uygulanan Hastaların Analizi

Ebru Esen[1], Osman Bardakçı[1]

[1]*SBÜ Gülhane Eğitim Ve Araştırma Hastanesi*

GİRİŞ / AMAÇ: Diferansiye tiroid kanserlerinin görülme sıklığının arttığı bilinmekle birlikte tedavi yaklaşımları ve hastalık biyolojisine dair tartışmalar devam etmektedir. Tiroidektominin genişliğine dair yaklaşım farklılıkları azalmakla birlikte hastalığın yönetiminde santral boyun diseksiyonuna yönelik olarak tartışmalar devam etmektedir. Santral boyun diseksiyonunun yeterli olarak uygulandığı bilinmesine rağmen çıkarılan lenf bezlerinin sayısında belirgin değişkenlik mevcuttur. Çalışmamızda papiller tiroid kanseri nedeni ile tedavi edilen hastaların tümör boyutu, çıkarılan lenf nodu sayısı ve metastatik lenf nodu sayıları arasındaki korelasyon analiz edilmeye çalışılmıştır.

GEREÇ ve YÖNTEM: Tiroid papiller karsinom nedeni ile opere edilen ve tümör boyutu ve/veya radyolojik şüphe nedeni ile tek taraflı veya bilateral santral diseksiyon uygulanan hastaların diseke edilen lenf nodu sayıları ve lenf nodu metastaz oranları analiz edilmiştir.

BULGULAR: 2019 -2021 yılları arasında santral diseksiyon uygulanan 53 hastanın 35'i (%66) kadın ve yaş ortalamaları 39 (19-69) idi. Hastaların 35 (%66)'ine tek taraflı 17 (%34) tanesine ise bilateral santral boyun diseksiyonu uygulanmış idi. Tümör boyutu ortancası 1,1 cm (0,1-7) idi. Diseke edilen lenf nodu sayısı açısından ortanca ise 8,5 (1-21) iken metastatik lenf nodu sayısı ise 1 (0-9) idi. Lenfovasküler invazyon ise 26 (%49) hastada mevcut idi. Tümör boyutu ile metastatik lenf nodları arasındaki ilişki ise Grafik 1'de gösterilmiştir. 7 (%13) hastada ekstratiroidal yayılım mevcut iken, 2 (%3,7) hastada cerrahi sınır pozitifliği gözlenmiştir.

Grafik 1: Tümör boyutu ile pozitif lenf nodu sayısı arasındaki ilişki

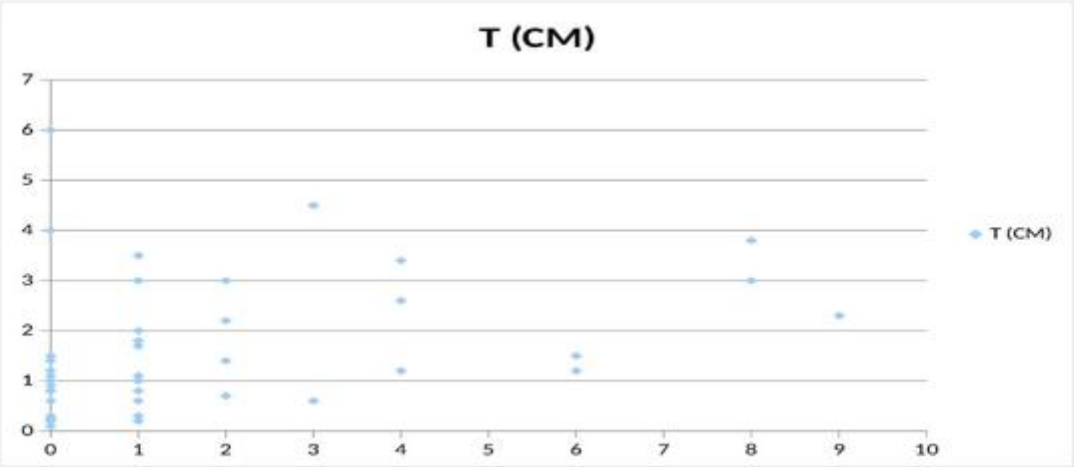

TARTIŞMA / SONUÇ: Diferansiye tiroid kanserlerinde yüksek sağkalım beklenmektedir. Bu hasta grubunda kalıcı, tekrarlayan ve progresif hastalık gösteren grubun belirlenmesi önem taşımaktadır. Tiroid dışı yayılım, multifokalite ve lenfovasküler invazyon varlığında santral metastaz riski artmaktadır. Bu grup hastalarda boynun merkezi ve lateral kompartmanlarındaki lokorejyonel hastalık nüksleri halen klinik önemini korumaktadır. Santral bölgenin metastatik lenf bezi oranı lokorejyonel rekürrens ile ilişkili olduğu gösterilmiştir. Bu bölgede metastaz gelişen hastalarda lateral bölgede metastaz gelişme riski daha yüksektir. Özellikle diferansiye tiroid kanserleri ve buna bağlı komplikasyonları azaltmak adına boyun diseksiyonlarında çıkarılan lenf bezlerinin olabilecek en yüksek sayı ile gerçekleştirilmesi önerilmektedir.

Anahtar Kelimeler: papiller tiroid kanseri, santral boyun diseksiyonu, lenf nodu sayısı

Yayın No: S-087

Sitoredüktif Cerrahide Pankreas Rezeksiyonları: 56 Olgunun Tek Merkez Sonuçları

Pırıltı Özcan[2], İlknur Turan[2], Murat Kalın[2], Özgül Düzgün[1], Ömer Faruk Özkan[1]

[1]*Sağlık Bilimleri Üniversitesi Ümraniye Eğitim Ve Araştırma Hastanesi Cerrahi Onkoloji Eğitim Kliniği*
[2]*Sağlık Bilimleri Üniversitesi Ümraniye Eğitim Ve Araştırma Hastanesi Genel Cerrahi Kliniği*

GİRİŞ / AMAÇ: Peritoneal karsinamatozisli olgularda sitoredüktif cerrahi sağkalımı arttıran bir tedavi yaklaşımı olup, seçilmiş olgularda başarı ile uygulanabilmektedir.Sitoredüktif cerrahide temel yaklaşım hastada rezeksiyon tamlık skorunu sağlamaktır.Bu ağır cerrahilerde eş zamanlı yapılan pankreas rezeksiyonları deneyimli ve tersiyer merkezlerde artan oranda yapılmaya başlanmıştır. Biz bu çalışmamızda 5 yıllık süreçte peritoneal karsinomatozis nedeniyle SRC+HİPEC uygulanan ve ek olarak pankreas rezeksiyonları yapılan olguların sonuçlarını sunmayı amaçladık.

GEREÇ ve YÖNTEM: SBÜ Ümraniye EAH Cerrahi Onkoloji Kliniğinde Eylül 2016-2021 tarihleri arasında sitoredüktif cerrahi ve hipertermik intraperitoneal kemoterapi uygulan toplam 334 vakanın prospektif olarak toplanan verileri retrospektif olarak değerlendirildi ve eş zamanlı pankreas rezeksiyonu yapılan olgular çalışmaya dahil edildi. Olguların demografik verileri, tanıları preoperatif aldığı tedavi rejimleri, yapılan cerrahi girişimleri,postoperatif morbidite ve mortaliteleri açısından değerlendirildi.

BULGULAR: Eylül 2016-2021 tarihleri arasında prospektif olarak toplanan 56 olguda sitoredüktif cerrahi sırasında eş zamanlı pankreas rezeksiyonları yapıldığı saptandı. Olguların 35 i erkek (%62,5) iken 21 i(%37,5) kadın idi.Erkek hastaların yaş ortalaması 68,42(60-76) iken , kadın hastaların yaş ortalaması 57,06 (36-72)idi. Preoperatif yapılan değerlendirmede 20(%35,7) hasta kolorektal ,15(%26,7) hasta over,10(%17,8) hasta mide,8(%14,2) hasta sarkomatozis ve 3(%5,3) hastada metozelyoma nedeniyle peritoneal karsinomatozis tanıları almışlardı.Ortalama ameliyat süresi 8 saat (4-10).Ortalama PCI skoru 12 (5-20).CC 0 45(%80,3) hastada sağlanmışken 11(%19,6) hastada CC 1 skoru mevcuttu.Subtotal ve distal pankreas rezeksiyonları Endo GİA 45 White Kartuş ile yapıldı.Dört (% 7,1) olguya total pankreas rezeksiyonu,3(% 5,3) olguya pankreas başı tutulumu nedeniyle whipple prosedürü,30(%53,5) olguya subtotal ve 19(%33,9) olguyada distal pankreas rezeksiyonları yapıldı. Postoperatif pankreas dışı gelişen komplikasyonlar % 20 idi. Pankreatektomiye bağlı 4(%7,1) olguda pankreatik fistül gelişti. 3(%5,3) olguda pankreas anastomoz ayrışması gelişti. Bu 3(%5,3) olgu mortalite ile sonuçlandı.

TARTIŞMA / SONUÇ: Sitoredüktif cerrahi deneyimli tersiyer merkezlerde başarı ile uygulanmakta ve morbidite ve mortalite oranları sırasıyla %20 ve %4 seviyelerine dek düşürülmüştür. Eş zamanlı yapılan pankreas rezeksiyonlarının bu ağır cerrahiye ek morbidite ve mortalite oranlarını değiştirmeden başarı ile yapılabileceğini düşünmekteyiz.

Anahtar Kelimeler: pankreas, sitoredüktif cerrahi, pankreatektomi

Yayın No: S-088

Hepato Pankreato Bilier Cerrahi Sonrası Yoğun Bakım Ünitesi Takibinde Laktat Yüksekliği Değerlendirilmesi

İlhan Ocak[1]

[1]*Başakşehir Çam Ve Sakura Şehir Hastanesi Karaciğer Nakli Yoğun Bakim Ünitesi*

GİRİŞ / AMAÇ: Hepato Pankreato Bilier Cerrahi uygulanan hastalarda post-op izlemde laktat yüksekliği gelişmektedir. Çalışmamızda; üçüncü basamak Yoğun Bakım Ünitemizde post-op dönemde izlenen ve serum laktat seviyesinde artış saptanan hastalara uygulanan sıvı tedavisiyle, serum laktat seviyesinin normal sınırlara gerileme zamanını saptamayı amaçladık.

GEREÇ ve YÖNTEM: Başaksehir Çam ve Sakura Sehir Hastanesi Organ Nakli ve Hepato Pankreato Bilier Cerrahi Yoğun Bakım ünitesinde 10 aylık süreçte; hepatektomi, major hepatobilier rezeksiyon, whipple prosedürü, distal pankreatomi yapılan 77 hastanın kayıtları geriye dönük incelendi. Bakılan arter kan gazı tetkiklerinde laktat seviyesi 2 mmol/l üzerindeki 51(25 kadin,26 erkek) hasta çalışmaya dahil edildi. Bu hastalara verilen sıvı miktarı(cc/kg) hesaplandı (idame sıvı %10 dexroz + % 0,9 izotonik kilo hesabına uygun olarak başlandı.8.saatte de ek olarak % 0,9 izotonik 30cc/kg/4 saat uygulandı).

BULGULAR: Hastaların median (sınırlar) yaşı 50 (2-81) idi. Arter kan gazı tetkikinde laktat seviyesi median dokuzuncu saatte (8-12) en yüksek seviyesine ulaşı. En yüksek laktat seviyesi median yedi (2-16) olarak saptandı. Laktat seviyesinin normale dönüş süresi median 12 (4-30) saatti.

TARTIŞMA / SONUÇ: Organ Perfüzyon bozukluğunu gösteren laktat serum laktat seviyesi Hepato Pankreato Bilier errahi geçiren hastalarda yüksek seyretmektedir. Bu hastalarda sıvı replasmanı en erken donemde ve yeterli derecede olmas gerekmektedir. Hastaya tıpkı sepsis/septik şokta olduğu gibi sıvı replasmanı uygulanması gerektiği kanaatine vardık.

Anahtar Kelimeler: Karaciğer Cerrahisi, Laktat, Sıvı Yönetimi

Yayın No: S-089

Pankreatikoduodenektomi Sonrası 2 Farklı Pankreatikojejunostomi Yöntemi Sonuçlarımız

Ramazan Saygın Kerimoğlu[1], Ersin Turan[1], Mustafa Saraçoğlu[1]

[1]*Konya Şehir Hastanesi*

GİRİŞ / AMAÇ: Pankreatikoduodenektomi sonrası mortalite etkin perioperatif bakım ve komplikasyonların erken tesbiti ile azaltılabilmiştir. Günümüzde halen pankreatikoduodenektomi sonrası en sık karşılaşılan komplikasyon pankreatik anastomoz kaçağıdır.buna bağlı başlıca batın içi kolleksiyon, abse ve hemorajiye neden olması ile de morbiditenin başlıca sebebidir.. Bizde pankretikojejunostomi sonrası uyguladığımız iki farklı anastomoz tekniğinin sonuçlarını sunmayı amaçladık

GEREÇ ve YÖNTEM: Çalışmada benign veya malign nedenlerle KŞH'de 2016-2021 tarihleri arasında whipple prosedürü uygulanan 43 hasta değerlendirildi. Hastaların dosyaları retrospektif olarak tarandı. Ortalama takip süresi 26 ay (1-72)'dı. Pankreatikojejunal anastomozun klasik duct to mukoza(Grup A) veya Blumgart (invaginasyon)(Grup B) olmasına göre hastalar iki grupta değerlendirildi. Hastalardan takip verilerine ulaşılamayan (11 hasta) ,farklı anastomoz teknikleri uygulanan 6 hasta ve postoperatif erken dönemde vefat eden 4 hasta çalışma dışı bırakıldı. Kalan 22 hasta çalışmaya dahil edildi.

BULGULAR: Hastaların 3 ü (%13) benign, 19'u (%87) malign sebeblerle opere edildi. 9 (%39,1) u kadın ,13 ü (%56,5) erkekti. Hastaların yaş ortalaması 57 idi (34-80). 5 (%22) hastanın ASA skoru 2 diğerlerinin (%77,3) ASA 3 idi. Hastaların 13 tanesine duct to mukoza (grup A),9 tanesine Blumgart yöntemi ile pj yapıldı(Grup B). ortalama ameliyat süreleri (Grup A 272 (210-324) ,Grup B 270 (230-317) dakika idi. Hastaların 12 (%54) tanesinde cerrahiye bağlı veya sistemik komplikasyon saptandı. İnternational Study Group of Pankreatic Surgery(ISGPS) Sınıflamasına göre ;Grup A hastalardan 2 (%15) tanesinde biyokimyasal ,1(%7) tanesinde grade B ,1 (%7) tanesinde grade C PJ kaçağı gözlenirken; Grup B 'de 2 (%15) hastada biyokimyasal ve 1 (%11) hastada grade B kaçak izlendi. Grade C kaçak görülmedi. Grup A'da 2 (%15), Grup B'de 3 (%33) hastada müdahale gerektiren morbidite izlendi. Yoğun bakımda ve hastanede kalış süreleri açısından iki grup arasında anlamlı fark gözlenmedi.

TARTIŞMA / SONUÇ: Blumgart yöntemiile pj yapılmasının klasik duct to mukoza anastomoz kadar güvenle uygulanabileceği kanaatindeyiz.

Anahtar Kelimeler: pancreaticoduodenectomy, pancreaticojejunostomy, complication

Yayın No: S-090

Pankreasın Müsinöz Neoplazmlarında Klinik Farklılıkların Karşılaştırılması

Ahmet Gökhan Sarıtaş[1], Cihan Atar[1], Burak Yavuz[1], Kubilay Furkan Işıker[1], Abdullah Ülkü[1], İsmail Cem Eray[1], Atılgan Tolga Akçam[1]

[1]*Çukurova Üniversitesi Tıp Fakültesi Genel Cerrahi Anabilim Dalı*

GİRİŞ / AMAÇ: İntraduktal papiller müsinöz neoplazm(İPMN) ve müsinöz kistik neoplazm (MKN) pankreasın müsin üreten neoplazmlarının iki alt grubudur. Klinik ve histopatolojik olarak birbirinden oldukça farklı iki gruptur. Çalışmamızın amacı bu iki müsin üreten tümörün klinik farklılıklarını karşılaştırmalı olarak ortaya koymaktır.

GEREÇ ve YÖNTEM: 2015 ocak-2021 aralık tarihleri arasında Çukurova Üniversitesi Tip Fakültesi Genel Cerrahi kliniğinde pankreas cerrahisi geçiren hastaların histopatolojik sonuçları taranarak İPMN VE MKN hastaları bulundu ve klinik özellikleri retrospektif incelenerek karşılaştırmalı istatiksel analiz yapıldı.

BULGULAR: Çalışmamıza 5'i İPMN, 8'İ MKN olmak üzere toplam 13 hasta dahil edildi. MKN olan hastaların tamamı kadındı. Serimizde yaş ortancası 60,92±10,25 gruplar arasında farklılık yoktıu.Vücut kitle indeksi,MKN hastalarında daha yüksekti. Semptomatolojik olarak iki grup arasında anlamlı farklılık yoktu. Beyaz küre değeri MKN'da daha yüksekti.CEA19.9 düzeyi ise İPMN hastalarında daha yüksek seyretmekteydi. Tanıda Endosnografinin kullanımı ve tanı koyma gücü İPMN olgularında daha fazlaydı. İPMN'ler tamamı pankreas başında lokalizeyken,MKN'ler ise %50 gövde,%50 kuyruk yerleşimliydi. İPMN olgularının %50'sine cerrahi sonrası histopatolojik incelemede malignite eşlik ederken,MKN olgularında hiç maligniteye rastlanmamıştı.

İPMN ve MKN'de klinik farklılıklar

		MÜSİNÖZ KİSTİK(n,%)	İPMN (n,%)	TOPLAM (n,%)	P
YAŞ		61,25±11,54(42-77)	60,4±9,07(52-74)	60,92±10,25(42-77)	0,892
CİNSİYET	KADIN	8(%100)	2(%40)	10(%76,9)	0,012
	ERKEK	0	3 (%60)	3(%23,1)	
BMI		28,26±4,67 (22,49-34,30)	24,19±7,1(16,6-30,6)	26,90±5,51(16,6-34,3)	0,328
SEMPTOM	SARILIK	2(%25)	0	2(%15,4)	0,465
	KARIN AĞRISI	4(%50)	3(%60)	7(%53,8)	
	İNSİDENTAL	2(%25)	2(%40)	4(%30,8)	
WBC		13,00±9,2(5,27-30,2)	7,67±1,60(5-9,2)	10,95±7,65(5-30,2)	0,237
AMİLAZ		141±172(35-547)	103±57,98(38-176)	126±137,02(35-547)	0,647
TOTAL BİLİRÜBİN		1,79±2,93(0,3-9)	0,61±0,16(0.5-0.9)	1,34±2,32(0,3-9)	0,396

ALP		107-103,7(51-358)	83±20,03(55-106)	97,76±80,97(51-358)	0,625
GGT		47,12±65,26(13-195)	23±12,70(12-45)	37,84±51,84(12-195)	0,438
ALT		27,12±12,78(16-54)	22±7,8(11-31)	25,15±11,06(11-54)	0,441
CA 19.9		21,66±14,82(6-43)	914,48±995(8,40-1982)	365,05±731,26(6-1982)	0,115
BT	VAR	5(%62,5)	3(%60)	8(%61,5)	**0,587**
	YOK	3(%37,5)	2(%40)	5(%38,5)	
MR	VAR	5(%62,5)	4(%80)	9(%69,2)	**0,647**
	YOK	3(%37,5)	1(%20)	4(%30,8)	
ENDOUSG	VAR	1(%12,5)	4(%80)	4(%30,8)	0,071
	YOK	7(%87,5)	1(%20)	9(%69,2)	
PET	VAR	3(%37,5)	3(%60)	6(%46,2)	**0,856**
	YOK	5(%62,5)	2(%40)	7(%53,8)	
LOKALİZASYON	BAŞ	0	5(%100)	5(%38,4)	0,011
	GÖVDE	4(%50)	0	4(%30,8)	
	KUYRUK	4(%50)	0	4(%30,8)	
EŞLİK EDEN MALİGNİTE	VAR	0	2(%40)	2(%15,4)	0,052
	YOK	8(%100)	3(%60)	11(%84,6)	

TARTIŞMA / SONUÇ: İPMN ve MKN pankreasın müsin üreten lezyonlarıdır ve nadir olarak görülür.MKN kadınlarda çok daha sık görülmektedir,sonuçlarımız literatür ile uyumludur. İki lezyonun pankreasta yerleşim yeri farklıdır ve ön tanıda ciddi avantaj sağlar. Ayrıca iki lezyonu ayırt etmede CA19.9 düzeyinin avantj sağlayacağını gösteren bulgularımız literatürü desteklemektedir.Her iki lezyonda genelde multifokal seyretmez.Çalışmamıza göre İPMN'ye malignite eşlik etme olasılığı daha yüksektir.

Anahtar Kelimeler: intraduktal papiller müsinöz neoplazm, müsinöz kistik neoplazi, ipmn, pankreas neoplazileri

Yayın No: S-091

Periampuller Tümörlerde Minimal İnvaziv Pankreatikoduodenektomi Güvenli Ve Uygulanabilir Mi? Bir Tek Merkez Erken Deneyimi

Ümit Mercan[1]

[1]*Şanlıurfa Mehmet Akif İnan Eğitim Ve Araştırma Hastanesi*

GİRİŞ / AMAÇ: Periampuller tümör (PaTm) tanısıyla uzun yıllardır uygulanan pankreatikoduodenektomi (PD) operasyonu, artan deneyim ve teknik gelişmelere rağmen cerrahi pratiğinde yüksek morbidite ve mortalite oranlarına sahip en kompleks cerrahi prosedürlerden biri olmaya devam etmektedir. Laparoskopi ve robot kullanımıyla gerçekleştirilen minimal invaziv cerrahi daha az ağrı, daha kısa hastanede kalış süresi, daha az kan kaybı, daha düşük postoperatif komplikasyon oranları ile sindirim sistemi cerrahisinde kanıtlanmış benzer onkolojik sonuçlarla bir devrim yaratmış fakat bu devrim PaTm cerrahisi alanında yeterince ilerleme kaydedememiştir. Bu çalışmada PaTm tanısıyla uygulanan konvansiyonel PD ve minimal invaziv PD (MİPD)'de erken dönem sonuçlarımızı karşılaştırarak MİPD'nin güvenliği ve uygulanabilirliğini araştırmayı amaçladık.

GEREÇ ve YÖNTEM: Kasım 2020-Ocak 2022 arasında PaTm tanısıyla konvansiyonel PD ve MİPD yapılan 18 hasta, hastane veri tabanından taranarak retrospektif incelendi. Demografik ve klinik bulgular, laboratuar değerleri, operasyonel ve patolojik veriler, postoperatif sonuçlar ve mortalite verileri konvansiyonel PD grubu ve minimal invaziv PD grubu arasında karşılaştırıldı.

BULGULAR: Çalışmaya dahil edilen 18 hastadan 9'una (%50) MIPD, 9'una (%50) ise konvansiyonel PD uygulandı. 1 hasta distal kolanjiokarsinom (%5.5), 11 hasta pankreas adenokarsinomu (%61.1), 6 hasta ise ampulla vateri adenokarsinomu (%33.3) tanısı aldı. MİPD yapılan 9 hastanın 2'sine laparoskopik yardımlı PD, 7'sine ise total laparoskopik PD uygulandı. Operasyon süreleri minimal invaziv grupta daha uzunken; intraoperatif kan kaybı, anastomoz kaçağı, pankreatik fistül oranları, uzamış gastroparezi ve postoperatif ciddi komplikasyonlar açısından fark yoktu. MİPD grubunda hastanede ve yoğunbakımda kalış süreleri daha kısaydı. MİPD grubunda mortalite gözlenmezken, konvansiyonel PD grubunda 2 hastada postoperatif mortalite gelişti.

Klinikopatolojik verilerin ve postoperatif sonuçların konvansiyonel PD ve MİPD grubu arasında karşılaştırılması.

Değişkenler	**Total (n=18)**	**Konvansiyonel PD (n=9)**	**MİPD (n=9)**
Yaş	62.22± 8.09	61.67±8.81	62.78±7.80
Cinsiyet (erkek)	11	6	5
ASA skoru			
ASA1	1	-	1
ASA2	9	4	5
ASA3	8	5	3
Preoperatif Bilirubin (mg/dl)	13.18±7.52	13.11±7.70	13.22±7.18
Preoperatif Albümin (g/dl)	3.36±0.38	3.28±0.36	3.52±0.44
Tanı			
Ampulla Vateri Adenokarsinom	6	-	6
Pankreas Adenokarsinom	11	9	2
Distal Kolanjiokarsinom	1	-	1
Neoadjuvan Kemoterapi	1	1	-
Tümör Evresi			
Evre 1	6	2	4
Evre 2	7	4	3
Evre 3	5	3	2
Lenf Nod Pozitifliği	5	3	2
Cerrahi Sınır Pozitifliği	-	-	-
Operasyon Süresi (dk)	326.11±102.16	240.00±47.95	412.22±56.51
İntraoperatif Kan Kaybı (>1000 cc)	4	2	2

Postoperatif Ciddi Komplikasyonlar (CD 3 ve üzeri)	6	3	3
Uzamış Gastroparezi	6	3	3
Pankreatik Fistül *Grade A* *Grade B* *Grade C*	 2 2 -	 1 1 -	 1 1 -
Safra Kaçağı	2	1	1
Gastrojejunostomi kaçağı	-	-	-
Postoperatif Kanama *Erken Postpankreatektomi* *Geç Postpankreatektomi*	 1 1	 1 -	 - 1
Reoperasyon	-	-	-
Hastanede Kalış Süresi (gün)	13.27±4.28	14.44±5.07	12.11±3.17
Yoğunbakımda Kalış Süresi (gün)	2.94±1.16	3.33±1.41	2.55±0.72
Postoperatif Mortalite	2	2	-

Sayısal veriler ortalama±standart sapma olarak verildi. PD: Pankreatikoduodenektomi, MİPD: Minimal İnvaziv Pankreatikoduodenektomi, ASA: American Society of Anesthesiologist, CD: Clavien Dindo.

TARTIŞMA / SONUÇ: Konvansiyonel PD ve MİPD konusunda hasta seçimi, postoperatif ve onkolojik sonuçlar konusunda hala soru işaretleri olsa da daha fazla çok merkezli prospektif randomize çalışma sonuçları ve artan deneyim ile birlikte operasyon süreleri de kısaltılarak minimal invaziv cerrahinin benzer postoperatif morbidite ve mortalite oranlarıyla kolorektal cerrahi ve mide kanseri cerrahisinde olduğu gibi pankreas kanseri ve PaTm'de de neredeyse altın standart tedavi yöntemi olabileceğini düşünmekteyiz.

Anahtar Kelimeler: minimal invaziv cerrahi, pankreatikoduodenektomi, periampuller tümör

Yayın No: S-093

Whipple Operasyonu Sonrası Komplikasyonlar İle Bakterobilia Arasında İlişki Kurulabilir Mi?

Yasir Musa Kesgin[1], Alpen Yahya Gümüşoğlu[2], Hamit Ahmet Kabuli[2], Sezer Bulut[3], Mehmet Karabulut[2]

[1]*Genel Cerrahi Kliniği, Gölbaşı Devlet Hastanesi, Gölbaşı, Adıyaman*
[2]*Genel Cerrahi Kliniği, Bakırköy Dr. Sadi Konuk Eğitim Ve Araştırma Hastanesi, Bakırköy, İstanbul*
[3]*Genel Cerrahi Kliniği, Beylikdüzü Devlet Hastanesi, Beylikdüzü, İstanbul*

GİRİŞ / AMAÇ: Pankreatoduodenektomide (PD) komplikasyonların yönetimi önemlidir. PD sonrası komplikasyonlar ile intraoperatif safra kültürlerinin pozitifliği arasındaki ilişki literatürde önemli bir araştırma konusu olmuştur. Biz de yaptığımız araştırma ile olgularımızda bu ilişkinin varlığını sorgulamayı amaçladık.

GEREÇ ve YÖNTEM: Bu çalışmaya 2016-2020 yılları arasında tek bir merkezde PD uygulanan ve safra kültürü gönderilmiş olan 56 hasta dahil edildi. Ameliyat sırasında safra kültürü için örnek gönderildi. Gecikmiş mide boşalması insidansı, postoperatif pankreas fistülü ve postoperatif yatış süresi arasındaki korelasyonlar değerlendirildi.

BULGULAR: Ameliyat öncesi pozitif safra kültürü 56 hastanın 40'ında (%71) tespit edildi. İntraoperatif pozitif safra kültürü ne DGE (p=0.54) ne de toplam POPF oranları (p=0.5362) ile ilişkili değildi. Grade B/C postoperatif pankreatik fistül sıklığı ayrıca incelendiğinde safra kültüründe pozitiflik tespit edilmesi ile anlamlı olarak ilişkili olmadığı görüldü (p= 0.76). Yine hastanede kalış süresi de safra kültürü pozitifliğinden etkilenmemiş olarak saptandı.

TARTIŞMA / SONUÇ: Safra kültürü antibiyotik seçiminin belirlenmesinde faydalı olabilir. Ancak retrospektif çalışmamızda bakteriobilia ile DGE, POPF, Grade B/C POPF, postoperatif yatış süresi arasında herhangi bir ilişki saptayamadık.

Anahtar Kelimeler: Whipple Operasyonu, Bakterobilia, Postoperatif Pankreatik Fistül

Yayın No: S-094

Whipple Sonrası Nüks Karın İçi Hastalık Nedeniyle Tekrarlayan Cerrahiler Yapılan Periampüller Kanser Hastası

Göktürk Gürsoy[1], Yusuf B. Özoğul[1]

[1]*Ankara Şehir Hastanesi Cerrahi Onkoloji Kliniği*

GİRİŞ / AMAÇ: Periampuller tümörlerde peritoneal karsinomatoziste (PK) genellikle palyatif tedavi uygulanmaktadır. Periampüller tümör nedeniyle nüks PK olan, sitoredüktif cerrahi (SRC) ve hipertermik intraperitoneal kemoterapi (HİPEK) dahil tekrarlayan cerrahi yapılan bir hastayı sunmayı amaçladık.

OLGU: Karın ağrısı, kusma, sarılık şikayetiyle başvuran ve ampulla vateri kanseri tanısı konan 55 yaşındaki kadın hastaya 5 yıl önce Whipple ameliyatı ile birlikte invaze olduğu karaciğer segment 4b'de irregüler rezeksiyon ve transvers kolon segmental rezeksiyonu yapıldı. Patolojisi ampulla vater pT3bN1M1 ve cerrahi sınır negatif olarak raporlandı. İntraoperatif duodenum komşuluğundaki tek periton implantının adenokarsinom olması nedeniyle M1 hastalıktı. Metastatik hastalık için birinci basamak kemoterapi başlandı. Kemoterapi bitiminden bir yıl sonra karın ağrısıyla başvuran hastanın karın bilgisayarlı tomografi (BT) ve pozitron emisyon tomografi (PET/BT)'sinde 35,3x21,5 mm boyutunda kitle saptandı. Hastaya sağ hemikolektomi yapıldı. Patolojisi sağ kolon periton yüzeyinde iyi diferansiye adenokarsinomuyla uyumluydu. İkinci basamak kemoterapi verildi. Yedi ay sonra pelvik ağrı ve vajinal kanamayla başvuran hastanın ultrasonografisinde 66x48 mm'lik rektum serozasını invaze eden kitle görüldü. PET/BT'de rektumla komşu serviks peritonu ve uterus dahil olmak üzere çoklu periton implantlarını saptandı. Konseyde SRC ve HİPEK kararı alındı. Total abdominal histerektomi ve bilateral salfingoooferektomi, low anterior rezeksiyon, parsiyel ince barsak ve kolon rezeksiyonu, mide serozasından ve sigmoid kolon mezosundan tümör eksizyonu uygulandı. Periton kanser indeksi 13, sitoredüksiyon skoru 0'dı. Patolojisi adenokarsinom infiltrasyonu olarak raporlandı. Takiplerinde bir yıl sonra pelvik bölgede nüks saptandı. Pelvik kitle eksizyonu, sol üreter alt uç rezeksiyonu, parsiyel sistektomi, vajen cuff ekziyonu, sağ transüreterostomisi ameliyatı uygulandı. İzlemde ilk tanıdan sonra beş yıl yaşayan hasta serebrovasküler iskemi sonrası exitus oldu.

TARTIŞMA / SONUÇ: Hastamızın tekrarlayan cerrahileri arasında bu hastalar için literatürde yer almayan SRC+HİPEK de bulunmaktadır. Periampüller tümörlerde SRC+HİPEK dahil tekrarlayan cerrahiler yaşam süresini uzatabilir ve tedavi seçeneği olarak düşünülebilir. Hasta cerrahi için uygunsa tekrarlayan cerrahilerden kaçınılmamalıdır.

Anahtar Kelimeler: Periampüller tümörler, sitoredüktif cerrahi ve hipertermik intraperitoneal kemoterapi

Yayın No: S-095

İnsülinoma Deneyimimiz, Tek Merkez

Abit Yaman[2], Merih Altıok[2], Erdi Aydın[1], Murat Aba[1], Abdullah Ülkü[1]

[1]*Çukurova Üniversitesi Genel Cerrahi ABD*
[2]*Çukurova Üniversitesi Cerrahi Onkoloji*

GİRİŞ / AMAÇ: Pankreasın endokrin tümörleri içerisinde en sık görülen endokrin tümör tipi insülinomadır. Bu çalışmamızda, hipoglisemi atakları ile giden insülinomalı hastaların klinik prezentasyonlarının, tanısal yaklaşımlarının ve cerrahi tedavi sonuçlarının değerlendirilmesini amaçladık.

GEREÇ ve YÖNTEM: Yaşları 23-66 arasında olan, altı insülinomalı hastanın klinik prezentasyonları, biyokimyasal ölçümleri, görüntüleme çalışmaları, operasyon yaklaşımları, patolojik buguları, postop dönem ve klinik takipleri değerlendirilmiştir.

BULGULAR: 2018-2020 yılları arasında yatırılmış ve 72 saatlik uzun açlık testi yapılmış hastaların medikal kayıtları incelendi. Hipoglisemi sırasında hiperinsülinizm 6 hastada (kadın/erkek=4/2) saptanarak insülinoma tanısı konulmuş ve bu hastalarda operasyon sonrası histolojik değerlendirme yapılmıştır. Preoperatif dönemde bilgisayarlı tomografi, manyetik rezonans, endoskopik ultrasonografi ve sintigrafi gibi görüntüleme yöntemleri ile pankreasta kitle saptanmıştır. Dört hastada enükleasyon , bir hastada subtotal pankreatektomi artı splenektomi bir hastada ise whipple prosedürü uygulandı. İki hastada postoperatif dönemde enfeksiyoz komplikasyon gelişirken bir hastada pankreatik fistül saptanmıştır.

TARTIŞMA / SONUÇ: Hipoglisemik ataklarla giden hastalarda yüksek serum insulin düzeyleri insülinoma tanısı için oldukça spesifiktir. Hastalarda yapılan USG, BT, MR, EUS, Sintigrafik görüntülemeler pankreatik adenomların lokalize edilmesinde kullanışlıdır. Kitlenin lokalizasyonuna göre yapılacak cerrahi girişim tekniği farklılık göstermektedir. Postoperatif dönemde oluşabilecek komplikasyonlara karşı dikkatli olunmalıdır.

Anahtar Kelimeler: insülinoma, hipoglisemi, lokalizasyon, cerrahi

Yayın No: S-096

Pankreatikoduodenektomi Sonrası Hepatikojejunal Stent'in Mide İçine Migrasyonu: Olgu Sunumu

Ahmet Orhan Gürer[1], Barış Candan[1], Fatih Mehmet Avşar[1]

[1]*Ankara Şehir Hastanesi, Cerrahi Onkoloji Kliniği*

GİRİŞ / AMAÇ: Pankreatikodoudenektomi ameliyatı (Whipple) günümüzde hala pankreas başı karsinomu ve periampuller bölge tümörlerinin tedavisinde en sık uygulanan cerrahi prosedürdür. Bu ameliyatta pankreatikojejunostomi (PJ), hepatikojejunostomi (HJ) ve gastrojejunostomi rekonstrüksiyonu yapılır. PJ ve HJ anastomoz stentlerinin pankreatik rezeksiyondan sonra klinik olarak etkinliği tam olarak anlaşılamamıştır. HJ stenti'nin daha nadir olmak üzere bazı özel durumlarda (iskemi, skar dokusu varlığı, <4 mm'den küçük kanal vb.) stent kullanımı mevcuttur. Literatürde birçok çalışmada PJ anastomotik stent'e bağlı komplikasyonlar bildirilmiştir. Bizde, ampulla vateri kanseri için Whipple ameliyatı yapılan ve postoperatif mide boşalım güçlüğü nedeniyle kontrol endoskopi esnasında saptanan; literatürde ilk olgu olan HJ anastomotik stent'in mideye migrasyon olgusunu sunmayı amaçladık.

OLGU: Kliniğimizde, 57 yaşındaki erkek hastaya ampulla vateri kanseri nedeniyle Whipple ameliyatı uygulandı. Postoperatif 1 ay sonra yeme güçlüğü, halsizlik ve karın ağrısı şikayeti ile acil servise başvuran hastanın yapılan tetkiklerinde karın içinde serbest hava ve sıvı izlenmesi üzerine hasta acil olarak ameliyat edildi. Ameliyatta gastrojejunostomi bölgesinde marjinal ülser perforasyonu görülmesi üzerine primer onarım yapıldı. Postoperatif mide boşalım güçlüğü olan hastanın yapılan kontrol endoskopisinde HJ içine yerleştirilen stent'in mide içine yer değiştirdiği görüldü ve stent endoskopik olarak dışarı alındı. Hastanın takiplerinde karın ağrısı düzeldi, mide boşalım güçlüğü şikayeti ortadan kalkarak oral alımı normale döndü.

TARTIŞMA / SONUÇ: Günümüzde Whipple ameliyatı sonrası anastomoz stentlerinin yerleştirilmesi hala tartışma konusudur. Birçok deneyimli merkez tarafından anastomotik stentlerin kullanımı konusunda çelişkili yayınlar mevcuttur. Biz de pankreatikoduodenektomi sonrası literatürde ilk kez görülen HJ anastomozuna yerleştirilen stent'in mide içine migrasyonu olgusunu sunduk.

Anahtar Kelimeler: Ampulla Vateri kanseri, Whipple ameliyatı, Hepatikojejunostomi anastomotik stent

Yayın No: S-097

Pankreas Kanserinde Ramps Uyguladığımız İlk 3 Olgu Ve Karşılaştığımız Sorunlar

Osman Bandırmalı[1], Mehmet Can Aydın[1], Kağan Karabulut[1], Oğuzhan Özşay[1]

[1]*Ondokuz Mayıs Üniversitesi*

GİRİŞ / AMAÇ: Pankreas kanserinde sağkalım düşüktür. Tedavide küratif rezeksiyon şarttır. Distal pankreatektomi, uzun süredir pankreas gövde-kuyruk tümörlerinin rezeksiyonu için standart prosedür olmuştur. Strasberg ve arkadaşlarının tanımladığı radikal antegrad modüler pankreatosplenektomi (RAMPS) prosedürü, daha geniş negatif posterior rezeksiyon sınırları elde edilmesini, daha çok lenf nodu diseksiyonunu sağlar ve sonuçta onkolojik açıdan daha iyi sonuçlara imkan verildiği iddia edilmektedir. Biz de kliniğimizde Ekim 2021-Şubat 2022 tarihleri arasında distal pankreas tümörü nedeniyle anterior RAMPS uyguladığımız 3 hastayı, perioperatif ve erken dönem klinik verileri açısından sunmayı amaçladık.

OLGU: İlk hastamız 62 yaşında, pankreas korpusta 22 mm kitle tespit edilen kadındı. Kitle superior mezenterik vene 8 mm'lik segmentte invazeydi. Kitlenin portal konfluense invaze kısmı rezeke edildikten sonra sınırdan frozen çelişıldı, negatif olarak raporlandı ancak portal ven daraldığı için portal ven rezeksiyonu ve uç uca anastomoz yapıldı. Hastamız, takiplerinde herhangi bir komplikasyon gelişmeyerek 8. gününde şifa ile taburcu edildi. İkinci hastamız, pankreas korpusta 20 mm kitle izlenen 71 yaşında erkek hastaydı. Frozen sonucu negatif olarak raporlandı. Hasta 11. gününde şifa ile taburcu edildi. Üçüncü hasta 72 yaşında kadındı, endometriyum kanseri için yapılan tetkiklerinde pankreas korpus 36 mm kitle tespit edildi. Özgeçmişinde oral anti-diyabetik kullanım öyküsü vardı. Post-op takiplerinde hiperglisemi gelişen hastaya endokrinoloji tarafından insülin başlandı. Takiplerinde dren amilazı 538 U/L olarak tespit edildi ve biyokimyasal kaçak olarak kabul edilerek postoperatif 9. gününde dreniyle taburcu edildi. Konvansiyonel distal pankreatektomiye göre daha fazla lenf nodu diseksiyonu ve daha geniş temiz cerrahi sınırlar elde edilen bu tekniği, biz de 3 hastamızda uyguladık. Erken dönemde 1 hastada yaşadığımız diyabet dışında sonuçlarımız gayet iyi olup uzun dönem onkolojik sonuçlar açısından zamana ihtiyacımız vardı.

TARTIŞMA / SONUÇ: RAMPS prosedürü, erken dönem postoperatif morbidite açısından güvenle uygulanabilir bir tekniktir. Geç dönem morbidite, mortalite ve onkolojik sonuçlarının belirlenmesi için uzun süreli takiplerin verilerine ihtiyaç vardır.

Anahtar Kelimeler: pankreas kanseri, distal pankreatektomi, RAMPS prosedürü

Yayın No: S-099

İnkarsere İnsizyonel Hernide Tesadüfi Retrorektal Schwannoma

Metin Yalçın[1]

[1]*S.B.Ü. Antalya Eğitim Ve Araştırma Hastanesi*

GİRİŞ / AMAÇ: Schwannoma, periferik sinir kılıfı schwann hücrelerinden gelişen, kapsüllü ve oldukça yavaş büyüyen benign tümördür. Sıklıkla genç ve orta yaş grubunda görülür. İnkarsere insizyonel herni nedeniyle yapılan BT de tesadüfen saptanan retrorektal kitlenin cerrahi yönetimi sunulmak istendi.

OLGU: Daha önce umblikal herni nedeniyle gam ve güm insizyon ile opere olmuş 63 yaş kadın hasta inkarsere insizyonel herni tanısıyla acil kliniğimize başvurdu. Rektal tuşede parmak ucu ile hissedilen kitle palpe edildi. Yapılan radyolojik incelemede aynı zamanda 77x73 mm çaplı semisolid presakral retrorektal kitle? izlenmesi üzerine hasta acil şartlarda operasyona alındı. Operasyonda iskemik ileal ansa rezeksiyon anastamoz uygulandı. Presakral retrorektal kitlenin sakral sinirlere komşu olması olasılığı nedeniyle intraoperatif Beyin Cerrahi uzmanı operasyona davet edildi. Kitlenin S1 ve S2 den köken aldığı tesbit edildi. Kitlenin solid komponentinin fazla olduğu kistik bir yapı olduğu görüldü. Ponksiyon ve örnekleme yapıldı. Kitle total eksize edildi. Herni onarımı da yapılan hasta postop 8. gün şifa ile taburcu edildi. Patoloji sonucu Schwannoma gelen hasta Onkoloji ve Beyin Cerrahi bölümleri takibine alındı.

pre op inkarsere insizyonel herni ve retrorektal kitle görüntüsü

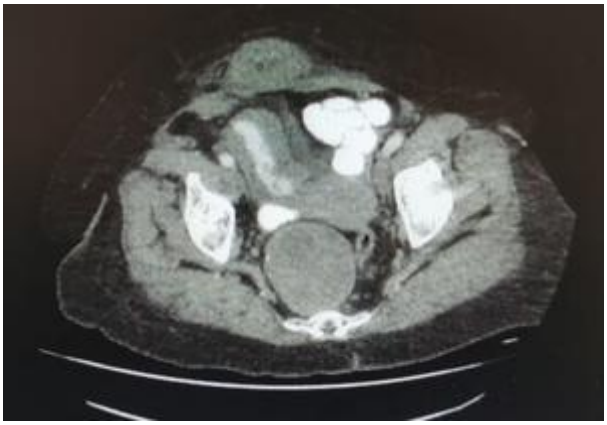

inkarsere insizyonel herni ile tesadüfen saptanan retrorektal kitle

intra op rekrorektal kitle

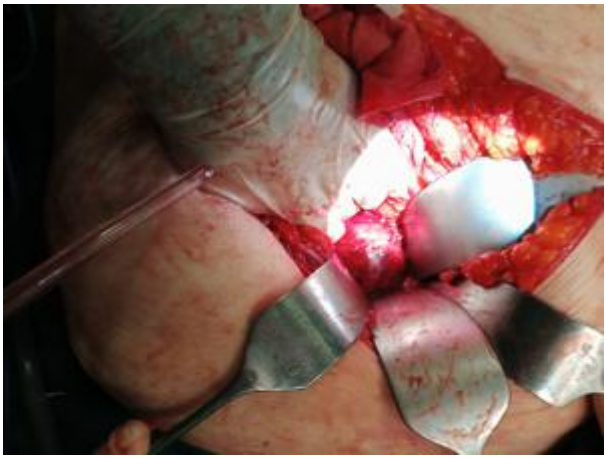

intra operatif retrorektal kitlenin ortaya konmuş hali

sakral sinirler

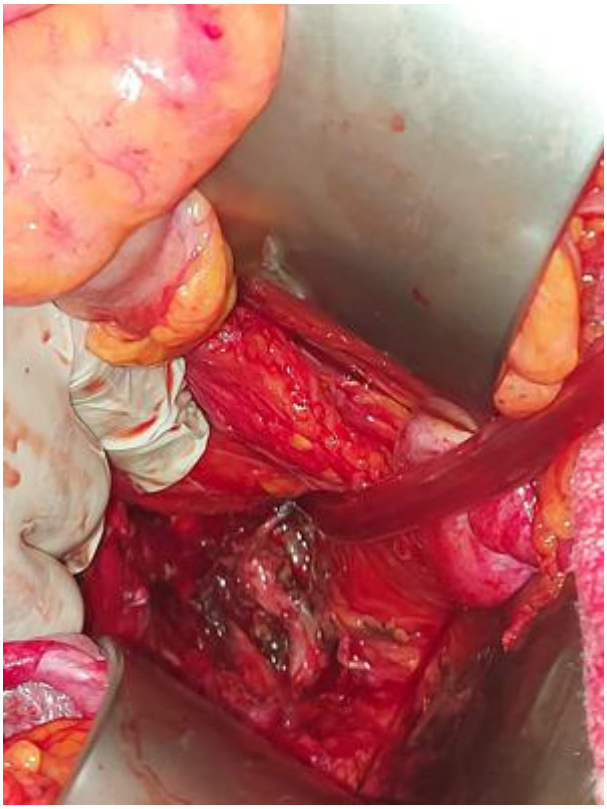

retrorektal kitle eksizyonu sonrası sakral sinirler

TARTIŞMA / SONUÇ: Presakral (veya retrorektal) alandaki tümörler, erişkinlerde oldukça nadir görülen tümörlerdir. Genellikle yavaş büyürler ve nonspesifik bulgular ile ağrı ve nörolojik semptomlar, konstipasyon ve idrar retansiyonu ise çevre dokulara bası ile geç dönemde ortaya çıkar. Benign presakral tümörlerde tedavi laparoskopi, laparotomi veya posterior yaklaşımla tümörün total çıkarılmasıdır. Bununla birlikte anterior orta hat abdominal ve posterior retrorektal transsakral yaklaşım da bu bölge tümörleri için önerilmektedir. Retrorektal tümörlerin cerrahisi sırasında sakral pleksus ve iliak venlere yakın olması nedeniyle fazla miktarda kan kaybı olabilmekte ve komşu organ yaralanmaları, nörojen mesane gelişmesi sonucu idrar retansiyonu, anal inkontinans ve motor kayıplar gelişebilmektedir. Tümörün tam olarak çıkarılamadığı durumlarda rekürrens olabilir. Sonuç olarak, nadir görülen presakral bölge tümörlerinde cerrahi tedavi ilk seçenek olarak uygulanmakta olup, en az morbidite ve mortalite ile en iyi sonuçlara ulaşmak için pelvik cerrahi ve cerrahi onkoloji konusunda uzman bir ekip tarafından yapılmalıdır.

Anahtar Kelimeler: İnkarsere Herni, Schwannoma, Bilgisayarlı Tomografi, Acil

Yayın No: S-100

Pankeras Müsinöz Kistik Neoplazi

Nedim Akgül[1]

[1]*S.B.Ü. Antalya Eğitim Ve Araştırma Hastanesi*

GİRİŞ / AMAÇ: Pankreasta yerleşen kistik lezyonların %80-90'ı pankreas psödokistleri tarafından oluşturulurken; pankreas kistik neoplazileri (PKN) ise kistik lezyonların %10-20'sini oluşturmaktadır. Pankreasın en sık görülen kistik neoplazileri seröz kistik neoplazi (SKN), müsinöz kistik neolazi (MKN) ve intradukral papiller müsinöz neoplazi (İPMN)'dir. Anamnezde geçirilmiş pankreatiti işaret eden bir bulgu mevcut değilse kistler PKN olarak değerlendirilmelidir. Bu olguda radyolojik görüntülemede saptanan pakreastaki kistik lezyonlarda tümör markerı olan CA 19-9 yüksekliğinin pankreas kistik neoplaziyi akla getirmesi gerektiğini vurgulamak istedik.

OLGU: Altmış beş yaşında bayan hasta; 10 yıl önce laparoskopik kolesistektomi öyküsü olup 2 aydır olan sol üst kadranda ağrısı ve oral alım bozukluğuyla başvurdu.Tetkiklerinde CA 19-9>75800, CEA 231, AKŞ 135, CRP 210 olarak saptandı. Kist hidatik hemaglütinasyon testi negatif saptandı.Ultasonografide (USG) sol üst kadranda 9x10x9 cm semisolid lezyon saptandı.Bilgisayarlı Tomografide (BT): Pankreasın kuyruğunda 9x10 cm kist izlendi (Resim 1 BT görüntüsü).Dinamik Manyetik Rezonans görüntülemede (MRG) pankreas kuyruğunda 95x82 mm boyutunda pankreatik psödokist? saptandı (Resim 2 Dinamik MR görüntüsü).Endoskopi ve kolonoskopisi normaldi.Eksplorasyonda kitlenin dalağa invazyonu olduğundan distal pankreatektomi ve splenektomi yapıldı. Postop pankreatik fistülü olması nedeniyle hastaya endoskopik retrograt kolanjiyopankreatikografi- sfinkterektomi yapıldı. Postop 12. günde dreniyle taburcu edildi. İki ay takip edilen hastanın pankreatik fistülü kapandı.Patolojisi müsinöz kistik neoplazi, düşük dereceli displazi geldi. Pankreastaki lezyonun çapı 13 cm, invaziv malignite saptanmadı ve cerrahi sınırların olağan rapor edildi.

BT Görüntüsü

Pankreas müsinöz kistik neoplazi BT görüntüsü

MR görüntüsü

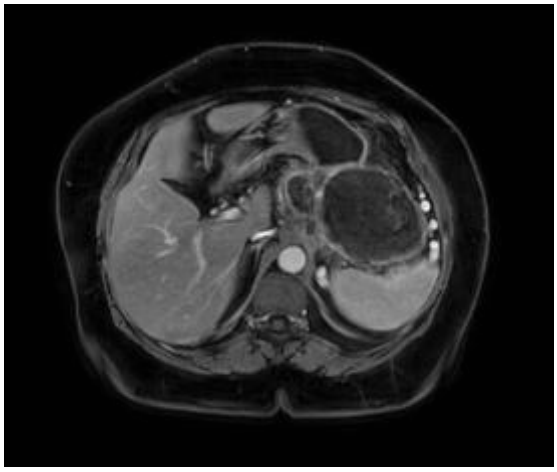

Pankreas müsinöz kistik neoplazi MR görüntüsü

TARTIŞMA / SONUÇ: PKN'leri içinde %44-49 oranıyla en sık görülen tip MKN'dir. MKN'ler orta yaşta ve kadınlarda daha sıktır. Pankreatik yerleşimi sıklıkla gövde ve kuyruk kesimidir. Çapı tanı anında >5 cm olup; 20-25 cm'e kadar ilerleyebilmektedirler. MKN'ler, premalign lezyonlar sınıfındadırlar ve tanı anında %10-%50 malign transformasyon görülmektedir. Sonuç olarak; pankreasın kistik lezyonları, özellikle tüm müsinöz kistler, aksi kanıtlanmadıkça invaziv pankreas kanserinin öncüleri olarak düşünülmelidir. Bu premalign lezyonların rezeksiyonu, pankreas kanseri gelişimini önlemek ve de kötü prognozu iyileştirmek için eşsiz bir fırsat sunar. Ayrıca MKN'li hastalarda CA 19-9'ün yüksek saptanabileceği akılda tutulmalıdır.

Anahtar Kelimeler: Pankreas, Premalign, Müsinöz Kist, Yüksek Tümör Markerı

Yayın No: S-101

Laparoskopik Entero-Neovezikal Fistül Onarımı

Çağhan Pekşen[1], Oğuzhan Parlakkılıç[2], Talar Vartanoğlu Aktokmakyan[3], Osman Anıl Savaş[1], Aziz Sümer[1]

[1]*İstinye Üniversitesi Tıp Fakültesi Genel Cerrahi Anabilim Dalı*
[2]*Nişantaşı Üniversitesi Sağlık Meslek Yüksekokulu*
[3]*İstinye Üniversite Hastanesi Medicalpark Gaziosmanpaşa, Genel Cerrahi Kliniği*

GİRİŞ / AMAÇ: Barsak ve mesane mukozal yüzeyleri arasında oluşan anormal bağlantıya enterovezikal fistül adı verilir. İnsidansı 1/3000'dir. Geçirilmiş pelvik cerrahi, divertikül, kolon kanseri, chron hastalığı, travma, pelvik abse gibi sebeplerle ortaya çıkabilir. Literatürde entero - neovezikal fistül tanısı konulmuş olgu sayısı oldukça kısıtlıdır. Sıklıkla idrar yolu enfeksiyonu ve fekalüri ile bulgu vermektedir. Düşük insidansı nedeniyle tedavi yönetimi hakkında oluşmuş konsensus kararları yoktur.

OLGU: 68 yaşında erkek hasta. 1 yıl önce mesane kanseri nedeniyle radikal sistektomi operasyonu mevcut. İleumdan oluşturulan ortotopik mesane rekonstriksiyonu mevcut. Sık idrar yolu enfeksiyonu ve gastroenterit atakları olan hasta üroloji kliniğince değerlendirildi. İdrar sondası yolu ile arttırılan ortotopik mesane basıncı sonrası entero-neovezikal fistül traktı belirlendi. (Resim 1) Laparoskopik yöntemle enteroneovezikal fistül traktı ortaya konuldu (Resim 2) Tek stapler ile fistül onarımı uygulandı. Ameliyat sonrası 1.ay görüntülerinde fistül traktının olmadığı belirlendi.

Resim 1

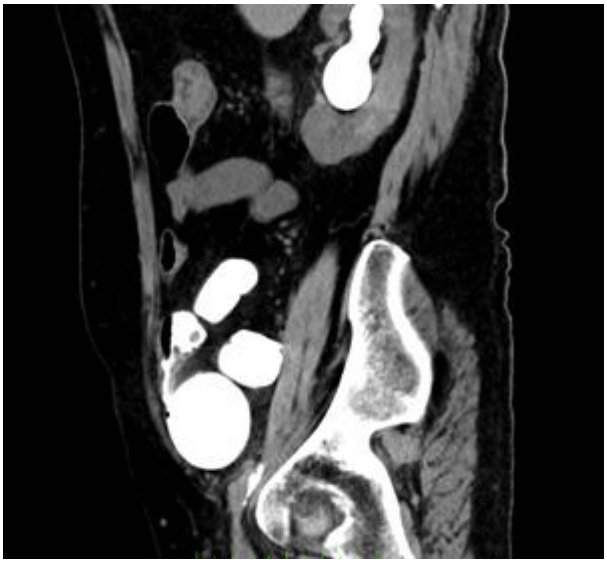

Resim 2

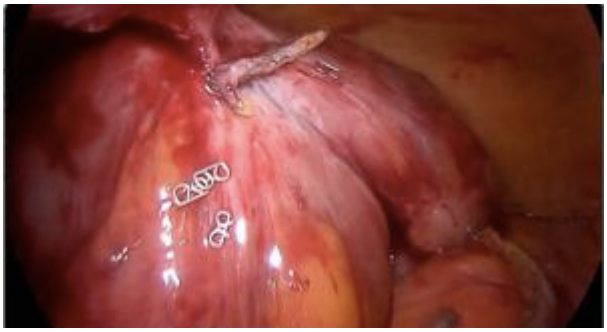

TARTIŞMA / SONUÇ: Entero-neovezikal fistül gelişimi nadir bir komplikasyon olup laparoskopik olarak tedavisi mümkündür.

Anahtar Kelimeler: Entero - Neovezikal Fistül

Yayın No: S-102

Laparoskopik Rektum Tümörlerinde Sirküler Staplere Bağlı Seroza Yırtılmalarında İntrakorporeal Sutur İle Açığa Geçmeyi Önleyebiliriz

Osman Anıl Savaş[1], Aziz Sümer[1]

[1]*İstinye Üniversitesi Tıp Fakültesi Genel Cerrahi ABD*

GİRİŞ / AMAÇ: Rektum tümörünün tedavisinde Laparoskopik veya Robotik yaklaşımla cerrahi , günümüzde altın standart yöntem olarak geçerliliğini korumaktadır. Ameliyat sırasındaki teknik zorluklar zaman zaman açık yönteme geçilmesini gerektirmektedir.Laparoskopik / Robotik yöntem: total mezorektal eksizyon , güvenli cerrahi diseksiyon , ameliyat sonrası erken mobilizasyon için avantajlıdır.Sirküler staplerin yerleştirilmesi sırasında remnant rektumda seroza yırtılması gerçekleşen, laparoskopik suturasyon sonrasında anastomoz yapılan olgumuzu sunmayı amaçladık .

OLGU: 79 Y Erkek, Rektum 8. cm de tümörü mevcut. Geçirilmiş prostatektomi ve apendektomi öyküsü var. İskemik kalp hastalığı ve hipertansiyon sebebiyle antikoagulan ve antihipertansif tedavi alıyor. Onkolojik prensiplere uygun diseksiyon sonrasında rektumun güvenli mesafeden transeksiyonu yapılmıştır. Sirküler staplerin yerleştirilmesi sırasında rektum güdük bölgesinde seroza yırtılması oluşmuş ve dikişler ile suturasyon sonrasında açık cerrahiye geçme gerekliliği olmadan anastomoz gerçekleştirilmiştir. Ameliyat sonrası 5. gününde hasta sağlıkla taburcu edilmiştir.

Seroza

Sirküler stapler yerleştirilmesi esnasında seroza hasarı

Remnant rektum laparoskopik tamiri

Laparoskopik suturasyon

Anastomoz

Anastomoz

TARTIŞMA / SONUÇ: Stapler sorunları , dar pelvis , yağlı mezo , geçirilmiş cerrahiye bağlı yapışıklıklar, büyük tümör kitlesi , distal yerleşimli tümörler laparoskopik / robotik yöntemden açık yönteme dönülmesindeki en önemli sebepledir. Bu olgunun özelinde remnant rektumdaki seroza yaralanması yeterli teknik ve deneyim sayesinde laparatomiye geçilmeye ihtiyaç duyulmadan tamir edilmiş ve anastomoz gerçekleştirilmiştir.Rektum ameliyatının son safhası sağlıklı anastomuzun oluşturulmasıdır. Bu safhada oluşan komplikasyonlar ,özellikle stapler sorunları çoğu zaman açık cerrahi yönteme geçmeyi gerektirir ve oldukça can sıkıcı olmaktadır. Laparoskopi deneyimi yeterli , olgu frekansı yüksek merkezlerde açık cerrahiye geçme oranının oldukça azaldığını düşünmekteyiz.

Anahtar Kelimeler: Rektum Tümörü, İntrakorporeal Sutur, Kolorektal Anastomoz, Laparoskopik Total Mezorektal Eksizyon

6 ulusal
CERRAHİ ONKOLOJİ
KONGRESİ

24 - 27 Şubat 2022 I Gloria Golf Resort – ANTALYA

BİLDİRİ ÖZETLERİ (E-Posterler)

Yayın No: P-001

Sitoredüktif Cerrahi+Hipek İşlemi Sonrası Akut Batını Taklit Eden Karın Ağrısı Tablosu Oluşabilir. Olgu Sunumu

Bülent Kaya[1]

[1]Özel Muayenehane Hekimi

GİRİŞ / AMAÇ: Sitoredüktif cerrahi ve Hipertermik intraperitoneal kemoterapi (HİPEK) işlemlerinin morbidite ve mortalite oranları yüksektir.Kemik iliği baskılanması, böbrek yetmezliği, plevral efüzyon gibi yan etkileri iyi bilinmektedir.Bu olgu sunumunda mide kanseri nedeni ile 1 sene önce total gastrektomi yapılan , daha sonra krukenberg tümörü ve peritoneal karsinomatosis nedeni ile SRC+HİPEK uyguladığımız ve postop 9.günde akut batın tablosu ile görülen hastayı sunmayı amaçladık.

OLGU: 56 yaşında kadın hasta yaklaşık 1 sene önce mide taşlı yüzük hücreli adenokarsinom nedeni ile total gastrektomi ve Roux-an-Y özofagojejenostomi ameliyatı olmuştu.Postoperatif dönemde kemoterapi almıştı.Hastanın 1 ay önce yapılan Batın BT tetkikinde sağ ve sol over lojlarında kitlesel lezyonlar tespit edilip Krukenberg tümör olarak raporlanmıştı.Yapılan Pet-BT tetkikinde bu bölgelerde tutulum tespit edilirken uzak metastaz yoktu.Hastanın asiti mevcuttu.Preoperatif yapılan onkoloji konsey değerlendirilmesinde SRC+HİPEK planlandı.Hastaya eksploratif laparotomi yapıldı.İntraoperatif PCI skoru 6 olarak hesaplandı.Sağ ve sol salfingo-ooferektomi yapıldı (Resim 1).Ardından Cisplatin+Mytomisin C kombinasyonu ile 60 dk hipek uygulandı.Hasta postoperatif 6.gün sorunsuz taburcu edildi.Hasta postop 9.gün acil servise başvurdu.Yapılan fizik muayenesinde batın tüm kadranlarda palpasyonla hassasiyet, rebound ve defans tespit edildi.Hastanın Tüm batın BT tetkikinde batın içi sıvı mevcuttu.Hasta akut batın ön tanısı ile takibe alındı.Takiplerinde karın ağrısı geriledi.Yaklaşık 48 saat sonra taburcu edildi.

Resim 1

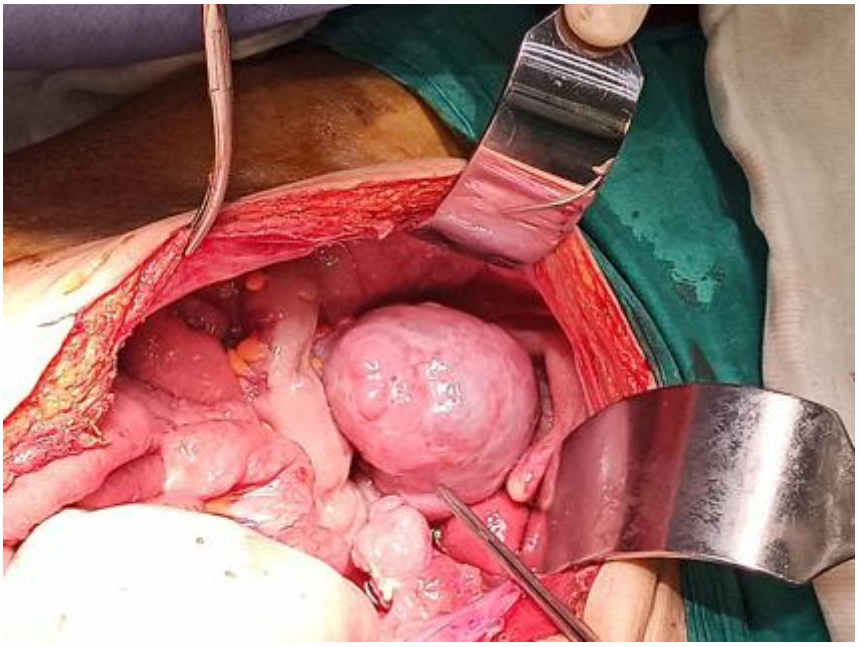

Pelvik bölge Krukenberg tümör

TARTIŞMA / SONUÇ: SRC+HİPEK sonrası karın ağrısı sık görülür.Bazı hastalarda akut batın benzeri tablolar oluşabilir.Bu hastalarda re-laparotomi kararı alınmadan önce dikkatli olunmalıdır.

Anahtar Kelimeler: Sitoredüktif cerrahi, Akut batın, Hipek

Yayın No: P-002

Mide Kanserinin Metastazına Bağlı İnce Barsak Perforasyonu

Op. Dr. Rıdvan Çakmaz[1]

[1]*İzzet Baysal Devlet Hastanesi*

GİRİŞ / AMAÇ: Mide kanserinde en çok görülen metastaz yerleri karaciğer, akciğer ve peritondur(1). Fakat ince barsak perforasyonu ile bulgu veren olguya rastlanmamıştır. Biz bu yazımızda bu nadir görülen olguyu sunmayı, klinik ve patolojik açıdan irdelemeyi amaçladık.

OLGU: 74 yaşında erkek hasta acil servise karın ağrısı bulantı ve kusma şikayetleri başvurdu. Akut batın bulguları olan hastaya acil laparatomi yapıldı. İleumda yaklaşık 4 cm lik perforasyon saptandı. İnce barsakansı rezeke edilip loop ileostomi açıldı. Explorasyonunda mide serozasında yaklaşık 2 cm lik yüzeyel kitle eksize edildi. Operasyon sonlandırıldı. Postop gönderilen patoloji preparatlarında barsak dokusunda daha büyük tümör kitlesi içermesine rağmen immunohistokimyasal boyamalar midenin primer odak olduğuna işaret etmekteydi.

TARTIŞMA / SONUÇ: İnce barsak metastazlarının postmortem yapılan çalışmalarda nadir olmadığı gözlenmiştir (3- 4), ancak klinik bulgularının ölümden önce nadir olduğu bildirilmektedir(4-5).İnce barsak metastazı yapan maligniteler genellikle gastrointestinal veya jinekolojik kökenlidir(4). Gastrointestinal kökenliler genel olarak kolon kaynaklıdır(4). Literatürde mide kanserinin ince barsak metastazına bağlı perforasyonuna rastlanılmamıştır .İnce barsak metastazı sonucunda perforasyon oluşması az karşılaşılan bir durum olduğundan ilk akla gelecek klinik tanılardan biri değildir. Bu nedenle ince barsak metastazını şiddetli semptoma neden olacak hale gelmeden tespit etmek güçtür(6). Bizim hastamızda da primer tümör odağı çok küçük olması nedeniyle herhangi bir semptoma yol açmamış sonrasında barsak perforasyonuna neden oluncaya dek hasta herhangi bir şikayet yaşamamıştır. Barsağa metastaz yapan tümörlerin perforasyona yol açma mekanizmaları ile ilgili hipotezlerden metastatik tümörün barsak lümenini tıkamasına bağlı barsak içi basıncın artması sonucu veya tümöre bağlı embolilerin barsak duvarında iskemiye yol açmasına bağlı perforasyon, akla yatan hipotezlerdir (7.- 8) Hastamızda barsak lümeninde herhangi bir kitle olmamasına rağmen barsak duvarında kalınlaşma ve iskemi belirtileri olduğundan tümör embolisi nedeniyle perfore olmuş olma olasılığı daha fazladır. Bu hastaların prognozu oldukça kötüdür. Perforasyon ve laparotomi sonrası sağ kalım oranları yıllık %2'dir (9) . Malignitesi olan hastalarda yapılan direkt grafi veya tomografilerde barsaklarda hafif dilatasyon görülmesi halinde incebarsak metastazları da akla gelmelidir.

Anahtar Kelimeler: mide kanseri, ince barsak metastaz, akut batın, barsak perforasyonu

Yayın No: P-004

Metastatik Rektosigmoid Tümör Perforasyonu Nedeniyle Diversiyon Yapılan Hastada Erken Dönemde Gelişen Cilt İnvazyonu : Olgu Sunumu

Levent Bolat[1], Yunus Kaycı[1], Burak Yavuz[1], Abit Yaman[1], Kubilay Dalcı[1]

[1]*Çukurova Üniversitesi Tıp Fakültesi, Genel Cerrahi Anabilim Dalı, Adana*

GİRİŞ / AMAÇ: Kolorektal kanserler dünyada en sık görülen üçüncü kanserdir. En sık karaciğer metastazları görülmekle birlikte akciğer,periton ve diğer pelvik organlara metastaz yapabilmektedir. İleri evrede kütanöz invazyonlar, özellikle de abdominal ciltte görülebilmektedir. KRK hastalarında ilk prezentasyon perforasyon olabilmektedir. Biz de bu çalışmamızda rektosigmoid tümör perforasyonu nedeni ile kolonik diversiyon yapılan, takiplerinde cilt invazyonu gelişen bir olguyu sunmayı amaçladık.

OLGU: 64 yaşında erkek hasta tarafımıza karın ağrısı, bulantı kusma şikayeti ile başvurdu. Alınan öyküde iki ay önce dış merkezde sigmoid kolon tümör perforasyonu nedeni ile opere edildiği ve kolostomi açıldığı öğrenildi. Operasyon sırasında karaciğer segment 8'den alınan biyopsisinin karsinom metastazı şeklinde bir raporu mevcuttu. Tarafımızca ileus ön tanısıyla interne edilen hastanın bu iki aylık süreçte onkolojik tedavisini almadığı öğrenildi. Yapılan fizik muayenede göbek altı üstü median insizyonunun inferiorunda cilt düzeyinde yaklaşık 4 cm'lik tümör invazyonu ile uyumlu olabilecek bir lezyon olduğu görüldü. Çekilen batın BT'de mesane üst kesimine doğru invaze görünümde sigmoid kolon kaynaklı olduğu düşünülen malign görünümlü kitlesel lezyonu, karaciğerde multiple metastazları ve insizyon skarı düzeyinde 4x3 cm boyutunda implant olduğu düşünülen lezyonu mevcuttu. Ciltteki lezyondan biyopsi alındı ve sonucu az diferansiye karsinom metastazı olarak raporlandı. İleusu medikal olarak takip edilen hastanın bulgularının gerilemesi üzerine taburcu edilerek dahiliye onkoloji bölümüne yönlendirildi.

İnsizyon hattında gelişen lezyon

TARTIŞMA / SONUÇ: Metastatik kolorektal kanserlerinin tedavisi kemoterapi ve hedefe yönelik tedavilerdir. Obstrüksiyon, perforasyon gibi acil durumlarda diversiyon tercih edilebilir. Batın içi tümörlerinin cilt metastazları nadirdir ve genellikle ileri evre hastalığın bulgusudur. Bu lezyonların primer cilt lezyonlarla ayırıcı tanısı yapılmalıdır. Yapılan bir çalışmada tüm metastatik cilt lezyonlarının %5'inin gastrointestinal sistemden köken aldığı bulunmuştur. Sonuç: Karın ön duvarına yerleşen malign görünümlü cilt lezyonlarıyla başvuran hastalarda ayırıcı tanıda gastrointestinal sistem maligniteleri düşünülmelidir.

Anahtar Kelimeler: Metastatik Kolorektal Kanser, Cilt Metastazı, Tümör Perforasyonu

Yayın No: P-005

Acil Serviste Gastrointestinal Semptomlarla Başvuran Ve Cerrahi Uygulanan Hastalarda Görülen Gastrointestinal Kanserlerin Özellikleri-Tanımlayıcı Çalışma

Adnan Kuvvetli[1], Akkan Avci[2], Basrican İnce[1]

[1]*Sağlık Bilimleri Üniversitesi, Adana Şehir Eğitim Ve Araştırma Hastanesi, Genel Cerrahi Kliniği, Adana, Türkiye*
[2]*Sağlık Bilimleri Üniversitesi, Adana Şehir Eğitim Ve Araştırma Hastanesi, Acil Tıp Kliniği, Adana, Türkiye*

GİRİŞ / AMAÇ: Gastrointestinal kanserler, tedavideki ilerlemeye rağmen, dünyadaki tüm kanserlerin % 25'ini ve tüm kanser ölüm nedenlerinin % 9'unu oluşturan önemli bir sağlık sorunu olmaya devam etmektedir [1]. 2005 yılında, dünya çapında özofagus kanseri yükünün 500.000 yeni vaka olduğu tahmin edilmektedir. Mide kanseri, dünya çapında dördüncü en yaygın kanser ve kansere bağlı ölümlerin ikinci nedenidir [2-4]. Genel mide kanseri insidansı, muhtemelen H. pylori prevalansındaki düşüşe bağlı olarak sürekli azalmaktadır [5]. İnce bağırsağın neoplazmaları tüm dünyada nadirdir[6]. Kolorektal kanser, dünya çapında en sık görülen üçüncü kanser (yılda 1 milyondan fazla yeni vaka) ve yılda yaklaşık 500.000 ölümle kanser ölümlerinin dördüncü en yaygın nedenidir.Bu çalışmada, acil servise gastrointestinal semptomlarla başvuran ve cerrahi uygulanan hastalarda patolojik olarak malignite tanısı konan hastaların demografik analizini yapmak amaçlanmıştır.

GEREÇ ve YÖNTEM: Çalışmaya, 01.10.2018 ile 311.10.2021 tarihleri arasında acile başvuran ve uygulanan cerrahi sonrası patolojik tanısı malignite olan toplam 18 yaş üstü 48 hasta dahil edildi. Çalışmaya dahil edilen hastaların yaş, cinsiyet, hemogram ve biyokimyasal test sonuçları, patolojik tanısı, yattığı yer, yatış süresi ve sonlanımları kaydedildi. Verilerin tanımlayıcı istatistiklerinde ortalama, standart sapma, medyan en düşük, en yüksek, frekans ve oran değerleri kullanıldı. Analizlerde SPSS 26.0 paket programı kullanıldı.

BULGULAR: Çalışmaya dahil edilen hastaların yaş ortalaması 61,75±15,97 idi. Hastaların 32'si (% 66.7) erkek 16'sı (% 33.3) idi. Hastaların 37'sinde (% 77.1) gastrointestinal adenokarsinom saptanırken, 2'sinde (% 4.2) tübülovillöz adenom, 2'sinde (% 4.2) müsinöz tümör, 1'inde (% 2.1) lenfoma, 1'inde (% 2.1) glandüler displazi, 1'inde (% 2.1) karsinoid tümör ve 4'ünde (% 8.3) metastatik tümör saptandı. Hastaların yarısı (% 50) ilk etapta yoğun bakımda takip edilirken, diğer yarısı servis koşullarında takip edildi. Hastaların ortalama yatış süresi 15,33±12,16 gün olarak saptandı. Hastaların 44'ü (% 91.7) taburcu edilirken, 4'ü (% 8.3) eksitus oldu.

TARTIŞMA / SONUÇ: Acil servise akut gastrointestinal semptomlarla başvuran hastalarda malignite dışı gastrointestinal durumlar sıklıkla görülse de, malignitelerin de sıklıkla karşımıza çıkabileceği akılda tutulmalıdır.

Anahtar Kelimeler: Gastrointestinal tümörler, cerrahi tedavi, acil servis.

Yayın No: P-006

Tümöre Bağlı Akut Mekanik İntestinal Obstruksiyon Nedeniyle Tedavi Edilen Olguların Clavien-Dindo Sınıflamasına Göre Retrospektif Analizi

Burak Uçaner[1], Mehmet Sabri Çiftçi[1], Serap Ulusoy[2], Mehmet Zeki Buldanlı[1], Sacit Altuğ Kesikli[1], Oğuz Hançerlioğulları[1]

[1]*T.C. Sağlık Bilimleri Üniversitesi Gülhane Eğitim Ve Araştırma Hastanesi*
[2]*T.C. Sağlık Bakanlığı Ankara Şehir Hastanesi*

GİRİŞ / AMAÇ: Akut mekanik intestinal obstruksiyon (AMİO) mekanik bir engele bağlı olarak ince veya kalın bağırsak lümeninin devamlılığının bozulmasıdır. AMİO'lar tüm akut batın nedenlerinin yaklaşık %15'ini oluşturmaktadır. Clavien-Dindo sınıflaması cerrahi komplikasyonları 5 sınıfa ayırmaktadır. Sınıf 1 komplikasyonda farmakolojik, radyolojik, endoskopik veya cerrahi müdahale gerektirecek herhangi bir komplikasyon gelişmezken, sınıf 5 komplikasyonda ise komplikasyona bağlı mortalite mevcuttur. Biz de çalışmamızda tümöre bağlı AMİO nedeniyle opere ettiğimiz 15 hastanın Clavien-Dindo sınıflamasına göre retrospektif analizini yapmayı amaçladık.

GEREÇ ve YÖNTEM: Çalışmamızda Mart 2020 - Ağustos 2021 tarihleri arasında Gülhane Eğitim ve Araştırma Hastanesi Genel Cerrahi Kliniği tarafından değerlendirilen ve tedavisi tamamlanan tümöre bağlı AMİO olgularının retrospektif olarak tüm klinik verileri incelenmiş ve sonuçları analiz edilmiştir. Tümör harici başka bir nedenden kaynaklanan AMİO olguları ve 18 yaş altındaki hastalar çalışmaya dahil edilmemiştir.

BULGULAR: Çalışmamızda yaş ortalaması 59,4 olan, 6'sı kadın, 9'u erkek toplam 15 hasta retrospektif olarak incelendi. Hastaların American Society of Anesthesiologists (ASA) skorları incelendiğinde 7 hasta ASA 3, 6 hasta ASA 2 ve 2 hasta ise ASA 1 olarak sınıflandırıldı. Hastaların tümör odakları incelendiğinde 9 hastada rektal tümör, 3 hastada sigmoid tümör, 2 hastada inen kolon tümörü, 1 hastada ise transvers kolonda tümör mevcut idi. Tedavide 12 hasta opere edilirken, 3 hastaya ise endoskopik olarak stent uygulaması yapıldı. Hastaların ortalama hastane yatış süresi 8,8 (6-20) gün; yoğun bakım yatış süresi ise 3,1 (1-10) gün olarak saptandı. Postoperatif dönemde 1 hastada septik şok nedeniyle 5.günde mortalite gelişmiştir. Hastalar Clavien-Dindo sınıflamasına göre ele alındığında 5 hasta sınıf 1, 6 hasta sınıf 2, 3 hasta sınıf 3 olarak değerlendirilirken; 1 hasta ise sınıf 5 olarak değerlendirilmiştir.

TARTIŞMA / SONUÇ: Tümöre bağlı AMİO vakaları, postoperatif morbidite ve mortalite açısından yüksek risk teşkil eden vakalardır. Hastalarda gelişebilecek komplikasyonlara karşı cerrahi ekip yakın izlemde bulunmalı ve gereklilik halinde multidisipliner yaklaşımlarla süreç yönetilmelidir.

Anahtar Kelimeler: akut mekanik intestinal obstrüksiyon, ileus, Clavien-Dindo sınıflaması, komplikasyon

Yayın No: P-010

Erken Kolon Tümörü, Preoperatif İşaretleme

Akay Edizsoy[1]

[1]*Isparta Şehir Hastanesi*

GİRİŞ / AMAÇ: Erken Kolon karsinomları ve serozayı aşmayan prekanseröz lezyonlar laparoskopik cerrahi sırasında palpe edilemediği için rezeksiyon sınırlarını belirlemede zorluğa neden olmaktadır. Operasyon öncesi yapılan kolonoskopide lokalizasyonun net belirlenemediği vakalar olmaktadır. Operasyon öncesi kolonoskopide tümör çevresine yapılan işaretleme ile Laparoskopik cerrahide rezeksiyon sınırlarını belirleme kolaylığını sağlamak amaçlanmaktadır. Hatalı işaretleme nedeniyle gelişen kötü sonuçlar, cerrahide fayda sağlayamadığı için bu yöntemi kullanmaktan kaçınmaya neden olmaktadır. Bu olguda kolonoskopi ve cerrahi sırasında alınan videolar ile hatalı işaretleme ve doğru işaretleme örnekleri gösterilerek sonuçların tartışılması amaçlanmıştır.

OLGU: 66 yaşında kadın hastada yapılan kolonoskopide 90. ve 110. cm'lerde kitle ve polip saptanmış. Polip displastik alanlar içeren tubuler adenom, kitle adenokarsinom olarak raporlanmıştır. Laparoskopik sol hemikolektomi planlanan hastanın kolonoskopi raporunda splenik fleksura, transvers kolon ve sol kolon hakkında veriler olmadığı için yeniden yapılan kolonoskopi ile polip ve kitle çevresi metilen mavisi ile işaretlenmiştir. Yaklaşık 2 cc metilen mavisi lezyonların alt distal ucuna kolonoskopik injeksiyon iğnesi kullanılarak enjekte edilmiştir. Submukozal yapılan, doğrudan metilen mavisi enjeksiyonu ve serum fizyolojik sonrası yapılan metilen mavisi enjeksiyonu ile iki farklı şekilde işaretleme yapılmıştır. Videolarla desteklenen sunumda, bu iki farklı şekilde işaretlenmiş alanın laparoskopik görüntülemedeki sonuçları gösterilmiştir.

İşaretleme

Videodan ekran görüntüsü

Laparoskopi

Videodan ekran görüntüsü

TARTIŞMA / SONUÇ: Laparoskopik kolon cerrahisinde işaretleme için preoperatif metilen mavisi, preoperatif metalik klip, intraoperatif kolonoskopi yöntemleri kullanılmaktadır. Yapılan çalışmalarda seroza dışına taşan boyamaların lokalizasyonu belirlemede zorluğa neden olduğu gösterilmiştir. Metilen mavisinin uygun yöntem ile kullanıldığında cerrah için laparoskopik cerrahide yol gösterici olduğu bildirilmiştir. Ayrıca toksik olmaması, ucuz ve kolay temin edilebilir olması ile avantaj sağladığını düşünmekteyiz.

Spesmen

Anahtar Kelimeler: Kolon, Erken, Kanser, Preoperatif, İşaretleme, Metilen

Yayın No: P-011

Yaygın Asiti Olan Malign Peritoneal Mezotelyoma Hastasında Sitoredüksiyon Ve Hıpec

Eray Balcı[1], Ogün Erşen[1]

[1]*Konya Şehir Hastanesi*

GİRİŞ / AMAÇ: Malign Peritoneal Mezotelyoma hastalığı peritonun mezotel hücersi kaynaklı karında geniş alanda yayılan agresif bir neoplazmdır. Hastalıkta mortalite ve morbiditeyi uzak metastaz değil hastalığın intraperitoneal yayılımı belirler. Yapılan çalışmalarda; sistemik tedavi ve diğer konvansiyonel yaklaşımlara kıyasla Malign Peritoneal Mezotelyoma hastalığında sitoredüksiyon ve HIPEC kombinasyonu en iyi sağkalım oranını sağladığı görülmüştür. Biz de yaygın asiti olan tüm kolon ve ince barsaklarında yaygın implantları bulunan Malign Peritoneal Mezotelyoma hastasına sitoredüksiyon ve HIPEC uygulamayı planladık.

OLGU: 61 yaşında kadın hasta. Karında şişlik ve buna bağlı nefes darlığı şikayetiyle başvurdu. Tetkikleri yapıldığında bilgisayarlı tomografide batında yaygın asit ve omental tutulum olduğu tespit edildi. Asit aspire edildiğne hemorajik vasıftaidi. Hastaya laparotomi yapıldığında batında omentumda, tüm kolon ve ince bağırsak segmentlerinde yaygın tümöral implantlar saptandı. Tümör nekrozuna bağlı olarak hemorajik mayi olduğu görüldü. Hastaya total kolektomi, omentektomi ve uç ileostomi uygulandı. İnce bağırsaklar ve mezometriumdaki 2mm'den büyük tüm implantlar eksize edildi. Hastaya 2 gün sonra Paklitaksel-Karboplatin protokolü HIPEC uygulandı. HIPEC sonrası postop 1. günde orali açılan hasta postop 3. günde tüm şikayetleri geçmiş olarak şifa ile taburcu edildi. Erken dönem komplikasyon gelişmedi.

Malign Peritoneal Mezotelyoma

Malign Peritoneal Mezotelyoma ince bağırsakta yaygın implant görünümü

TARTIŞMA / SONUÇ: Malign Peritoneal Mezotelyoma hastalığında geçmişten günümüze sistemik kemoterapi, sitoredüksiyon, total abdominal radyoterapi gibi birçok tedavi protokolü uygulanmıştır. Ancak yapılan çalışmalarda ekstraperitoneal yayılımı olmayan, iyi performans durumu olan ve rezektabl hastlarda en iyi sağkalımın sitoredüksiyon/HIPEC kombinasyonuyla olduğu görülmüştür. Günümüzde beş yıllık sağkalım aranı yüzde 29 ile 59 arasında bildirilmektedir. Sitoredüksiyon ve HIPEC batıniçi yaygın asiti olan Malign Peritoneal Mezotelyoma öncelikle tercih edilmesi gereken tedavi metodudur.Not: Olgumuz vaka görüntüleri ve video eşliğinde kongrede detaylı sunulacaktır.

Anahtar Kelimeler: sitoredüksiyon, HIPEC, Malign Peritoneal Mezotelyoma

Yayın No: P-012

Peritoneal Karsinomatozis Hastalarında Sitoredüktif Cerrahi Yapılan Vakalarımızın Değerlendirilmesi

Eray Balcı[1], Ogün Erşen[1]

[1]*Konya Şehir Hastanesi*

GİRİŞ / AMAÇ: Peritoneal karsinomatozis peritonun malign hücrelerle tutulumu sonucu gelişen hastalıktır. Genellikle over, appendiks, kolon, uterus, mide, pankreas gibi organlarda olan malignitenin intraperitoneal yayılmasıyla olabildiği gibi nadiren peritonun primer malignitesi olarak da görülebilir. Peritoneal karsinomatozis malignitenin ileri evre olduğunun göstergesidir, asit, ileus, üriner retansiyon gibi pek çok kompliksyanu vardır ve bu hastaların median surveyi oldukça azalmıştır. Bu hastalarda konvansiyonel olarak uygulanan sistemik kmoterpinin survey katkısının düşük olduğu görülmesi üzerine sitoredüktif cerrahi ve hipertermik intraperitoneal kemoterapi (hipec) çalışmaları tedavide önemli bir yer almaya başlamıştır. Günümüzde yapılan çalışmalarda R0 ve R1 sitoredüktif cerrahi ve hipec yapılan astalarda median sağ kalımın anlamlı düzeyde arttığı görülmüştür.

GEREÇ ve YÖNTEM: Kliniğimizde son bir yılda 20 hastamıza sitoredüktif cerrahi uygulandı. Tüm hastalarımıza R0 ve R1 rezeksiyon yapıldı. Bu hastalardan 13'üne beraberinde hipec uygulandı.

BULGULAR: Hastarımızdan 13'ü over, 2'si appendiks, 3'ü kolorektal, 1'i uterus, 1'i primer perton kaynaklı malignite olduğu görüldü. Hastalardan 8 tanesinin nüks vaka olduğu, 12'sinin ilk cerrahisi olduğu görüldü. Hastalarımızda erken dönem morbidite ve mortalite gelişmedi. Uzun dönem takiplerini yapmaktayız.

TARTIŞMA / SONUÇ: Peritoneal karsinomatozis surveyi kısa olan ileri evre malignitedir. Surveye anlamlı derece katkı sağlayan sitoredüktif cerrahi ve hipec prosedürü tercih edilmesi gereken bir tedavi metodudur. Bu agresif tedavi metodunda literatürde %8-21 oranında postop mortalite saptanmıştır. Bu mortalite genellikle anastomoz kaçağına bağlı olduğu görülmüştür. Vakalarımızda böyle bir komplikasyonla karşılaşmadık. Detaylı inceleme için daha geniş vaka serileri olması önerilir.

Anahtar Kelimeler: peritoneal karsinomatozis, sitoredüktif cerrahi, hipec

Yayın No: P-013

Rektum Kanserini Taklit Eden Behçet Hastalığı

Mehmet Ali Melik[1], Ahmet Abdulhalik Balık[1], Edip Gökalp Gök[1]

[1]*Medical Park Gaziantep Hastanesi*

GİRİŞ / AMAÇ: Behçet hastalığı, üveit, oral ve genital ülserler ile seyreden vaskülitik patoloji zemininde seyreden sistemik bir hastalıktır. İntestinal tutulumu baskın olduğunda hemoraji, intestinal ülserler veya perforasyon tablosu ile kendini gösterir. İntestinal tutulum sıklıkla terminal ileumda görülmektedir. Türkiye'deki Behçet hastalarında intestinal tutulum nadirdir. Bu olguda ilk aşamada rektum kanseri gibi görünen rektumu tutan behçet hastalığından bahsedilmiştir.

OLGU: Anal bölgede ağrı ve kanama nedeni ile genel cerrahi polikliniğine başvuran 38 yaşında Behçet tanılı erkek hasta; karın fizik muayenesinde özellik yoktu. Rektal tuşede rektum sol duvarda yüzeyi düzenli duvar kalınlaşması palpe edildi. Laboratuvar tetkiklerinde WBC:9,26 10^3/uL , C-reaktif protein (CRP) :85,61 mg/L idi. Pelvik bölge MRG'de rektum distal 1/3 kesimi düzeyinde yaklaşık olarak 55 mm'lik segmentte en kalın yerinde asimetrik olarak anterior -sol yan duvarda 15 mm'lik kalınlığa ulaşan irregüler duvar kalınlık artışı ve mezorektal fasya medial kesim düzeyinde büyüğü 13 mm çapında birden fazla lenf nodu saptandı. Rektumda kitle ön tanısı ile kolonoskopi incelemesinde rektum distalinde anal kanaldan 3 cm uzaklıkta hafif ülsere, yayvan, sınırları net seçilemeyen alan izlendi. Bu alandan punch biyopsiler alındı. Histopatolojisi nonspesifik noduler rektit ile uyumlu idi. Hastanın tartışıldığı multidisipliner toplantıda Behçet hastalığının rektum tutulumu olduğu kanaatine varıldı. Hastanın literatür bigisi ışığında takip edilemesine karar verildi.

MRI Görüntüsü

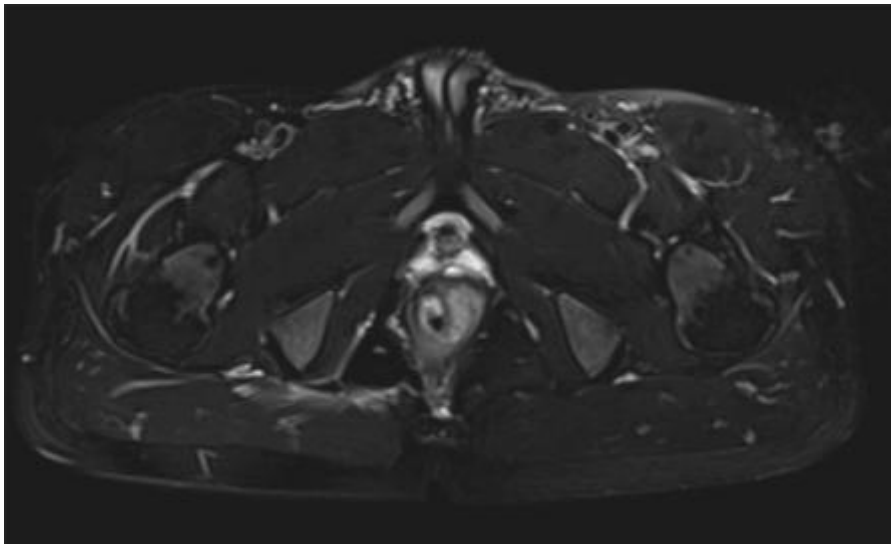

Kolonoskopik Görüntü

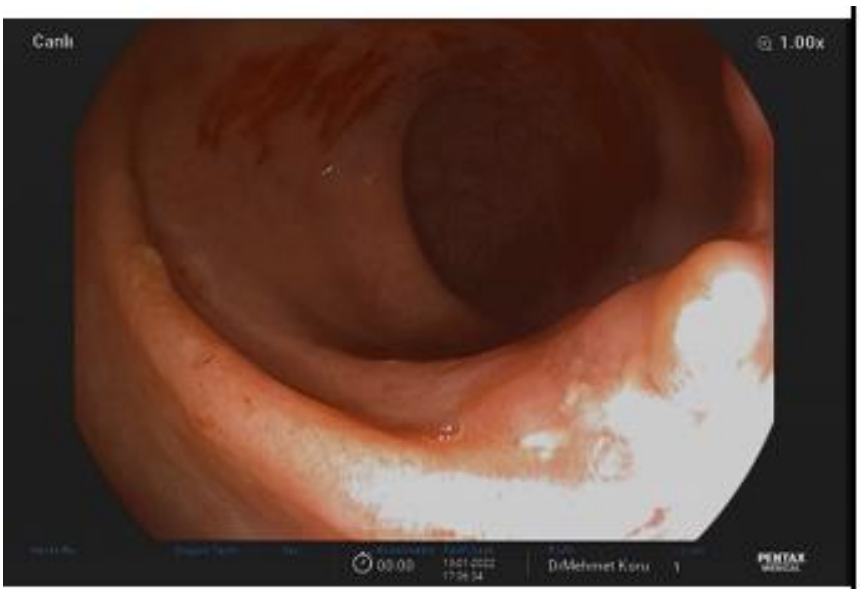

TARTIŞMA / SONUÇ: Genelde terminal ileumu tutan İntestinal Behçet Hastalığı çok nadirdir. Rektum tutulumu ise sadece çok kısıtlı olgu sunumlarında geçmektedir. Behçet hastalarının nadir de olsa tüm intestinal kısımları tutabileceği akla gelmelidir.

Anahtar Kelimeler: İntestinal Behçet, Rektum, Kanser

Yayın No: P-014

Kolorektal Kanser Dışı Onkoloji Hastalarında 18F-FDG PET/BT İle İnsidental Olarak Görülen Fokal Kolon Tutulumlarının Değerlendirilmesi Ve Klinik Etkisi

Yiğit Düzköylü[1], Hüseyin Kılavuz[2], Soykan Arıkan[3]

[1]*Başakşehir Çam Ve Sakura Şehir Hastanesi, Gastroenteroloji Cerrahisi, İstanbul*
[2]*Başakşehir Çam Ve Sakura Şehir Hastanesi, Genel Cerrahi, İstanbul*
[3]*Başakşehir Çam Ve Sakura Şehir Hastanesi, Cerrahi Onkoloji, İstanbul*

GİRİŞ / AMAÇ: Pozitron emisyon tomografisinin (PET) bilgisayarlı tomografi ile kombine kullanımı birçok gastrointestinal (GI) malignitenin tanı, evreleme ve takibinde altın standart olarak kabul edilmektedir. Çoğu ileri merkezde şüpheli GI malignitelerinde ilk seçenek tanı yöntemi olabilmekte ve erken tanı imkanıyla klinik fayda sağlayabilmektedir. Uluslararası yapılan çalışmalar FDG'nin insidental kolorektal tutulumlarının altta yatan maligniteleri gösterebilme oranında artmış riskten bahsetmektedir. Bu çalışmadaki amacımız bilinen kolorektal tümörü olmayan hastalarda PET-BT ile saptanan bulguların kolonoskopi sonuçları ile tutarlığını araştırmaktır.

GEREÇ ve YÖNTEM: Üçüncü basamak hastanede tek merkezli yapılan çalışmada Haziran-Aralık 2021 tarihlerinde 6 ay süresince yapılan kolonoskopiler geriye dönük olarak incelendi. Bunların içerisinde bilinen kanser öyküsü ya da şüphesi sonucu PET-BT çekilen, işlem sonucunda insidental olarak kolonda fokal metabolizma artışı saptanan, sonrasında tarafımıza kolonoskopik inceleme amacıyla gönderilen hastalar çalışmaya alındı. Bilinen kolorektal malignitesi olan hastalar çalışmaya alınmadı.

BULGULAR: Altı aylık süre boyunca merkezimizde 13238 elektif kolonoskopi işlemi yapılmıştı. Bunların içerisinde 37 hasta (14 kadın, 23 erkek) çalışma kriterlerine uymaktaydı. Ortalama yaş 65 (36-81) olarak görüldü. Çalışma grubu içerisinde 16 hasta ile en fazla endikasyon kilo kaybı, tümör belirteci yüksekliği gibi nedenlerle primer kanser odağı inceleme amaçlıydı. Bunu 6 hasta ile akciğer malignitesi, ikişer hasta ile mesane ve over kanserleri takip etmekteydi. Tüm hastaların ortamalama SUVmax değeri 11.6 (2.6-64) olup kolorektal malignite saptanan 3 hastanın (%8.1) ortalaması 22.4 (16.9-29.5) olarak izlendi (Tablo 1, Resim 1,2). Beş hastada benign polip (Ort. SUVmax: 12.52), 1 hastada divertikül, 1 hastada rektal ülser saptandı, 27 hastada ise total kolonoskopik inceleme normal olarak raporlanmıştı.

Resim 1

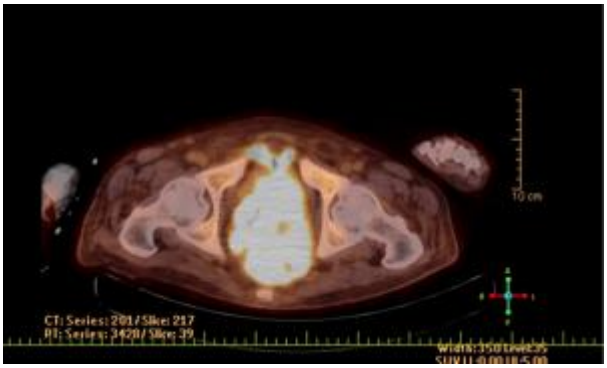

Rektumda fokal tutulum

Resim 2

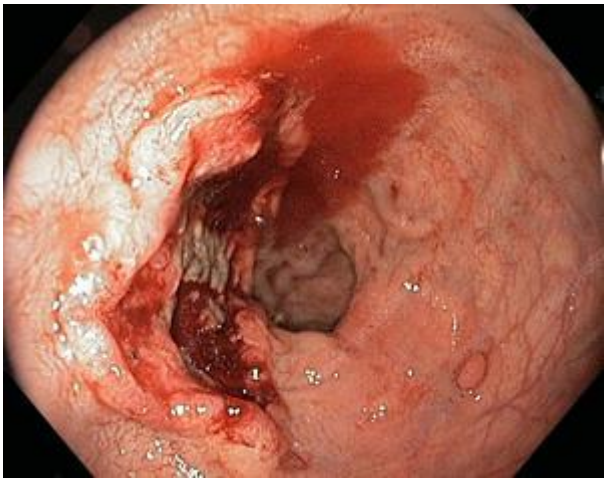

Rektum tümörü kolonoskopi bulgusu

Tablo 1

Endikasyon (PET-BT)	***SUVmax değeri***	***Lokalizasyon***	***Patoloji***
Over kanseri	16.9	İnen kolon	Adenokanser
Kalp tümörü	29.5	Rektum	Adenokanser
Marker yüksekliği	21	Sigmoid kolon	Adenokanser

Kolorektal malignite saptanan hastalar

TARTIŞMA / SONUÇ: Neoplastik kolorektal lezyonlarda 18F-FDG PET/BT'nin spesifitesi yüksek ve kolonoskopi açısından uyarıcı olabilmektedir. Daha önce yayınlanan uluslararası çalışmalardaki PET/BT sonuçları ve kolonoskopi bulguları arasındaki yüksek benzerlik oranları (%27-35) tüm şüphelenilen hastalarda kolonoskopik biyopsi gerekliliğini işaret etse de çalışmamızda ulaştığımız düşük oran ülkemizde PET/BT endikasyonunda kantite, standardizasyon ve kost-efektiflik açısından daha geniş kapsamlı ve çok merkezli çalışmalar yapılması gerekliliğini düşündürmektedir.

Anahtar Kelimeler: 18F-FDG PET/BT, insidental kolon lezyonları, kolorektal kanser

Yayın No: P-015

Nadir Bir Olgu: Jejunal Gastointestinal Sistem Tümöre Bağlı Akut Batın

Ali Zeynel Abidin Balkan[1], Hüseyin Bilge[1], Hasan Yaşa[1], Zana Bozhan[1]

[1]*SBÜ Diyarbakır Gazi Yaşargil Eğitim Ve Araştırma Hastanesi*

GİRİŞ / AMAÇ: İnce bağırsağın malign tümörleri tüm gastrointestinal sistem malignitelerinin %2-3' ünü oluşturmaktadır(1,2).GİST nadir olmakla birlikte primer mezankimal tümörler içinde en sık görülen tümördür.Bağırsak interstiyumundaki Cajal hücrelerinden köken aldıkları düşünülmektedir(3).En sık görülen lokalizasyonları % 50-60 ile mide, % 25-30 ile ince bağırsaklardır. GİST ince bağırsak malign neoplazmalarının yaklaşık yüzde 10-20'sini oluşturur. Tahmin edilen görülme sıklığı yılda milyonda 10-15'dir.(4)

OLGU: 55 yaş erkek,acil servise 15 gün öncebaşlayan karın ağrısı şikayeti ile başvuran hastada fizik muayenede batın sağ alt kadranda defans rebaund mevcuttu. Öyküsünde 10 gün önce melena geliştiği gis kanama ön tanısı ile yatırıldığı alt ve üst gis endoskopisinde patoloji saptanmadığı öğrenildi.Bilgisayar tomografisinde ince barsak kökenli olduğu düşünülen kitle mevcuttu (Resim1).Karaciğerde metastaz şüphesi uyandıran alan mevcuttu(Resim 2).Hasta interne edilerek opere edildi.Trietzden 100 cm distalde 5 cmlik incebarsak segmentinden kaynaklı 15x15 cm boyutunda pelvise uzanan abse gelişmiş kitle mevcuttu (Resim 3). Apse drene edilip cerrahi sınır gözetilerek 15 cmlik barsak ansı rezeke edildi ve kitle hizasında ince barsak mezosunda yerleşmiş olan yaklaşık 2 cmlik kitle de eksize edilerek yan yan anastomoz yapıldı. Karaciğer posteriorunda palpe edilebilen kitle mevcuttu. Palpeedilen kitleye ulaşılamadığından girişimsel radyoloji tarafından iğne biopsi alınmasına karar verildi.Postoperatif 1 günde rejim başlanıp 6. Günde komplikasyonsuz taburcu edildi. Histopatolojik inceleme sonucu gastrointestinalstromal tümör olarak raporlandı.

Şekil 1

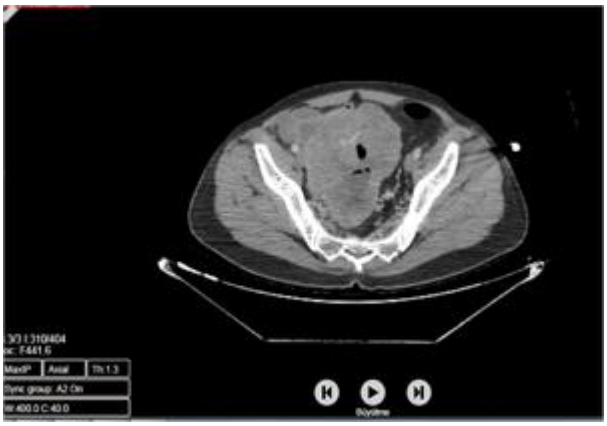

şekil 2

şekil 3

TARTIŞMA / SONUÇ: GİST'ler genellikle 4. dekad sonrasında görülür. 2 cm veya daha küçük GİST'ler genellikle asemptomatiktir.Tümörün boyutu 4 cm üzerine çıkarsa semptomatik hale gelir. Semptomatik olanlar yerleşim yerlerine göre karın ağrısı, gastrointestinal kanama, anemi, karında kitle, dispeptik yakınmalar, masif gastrointestinal kanama, perforasyon veya obstrüksiyon gibi acil tablolara sebep olabilirler(5,6,7,8,9,10). GİST'lerde primer tedavi cerrahi sınır gözetilerek cerrahi yapılmasıdır(5).Lenfatik yolla yayılım olmadığından lenf nodu diseksiyonu gerekmez(11).Üst gis ve alt gis endoskopisinde ince barsak patolojileri saptanamaz. Karın ağrısı, alt gis ve üst gis endoskopisinde odak saptanmayan gis kanamalarında akılda tutulmalıdır.

Anahtar Kelimeler: GİST, Akut Batın

Yayın No: P-016

Mide Gastrointestinal Stromal Tümörü Taklit Eden Heterotopik Pankreas Dokusundan Gelişen Nöroendokrin Tümör. Nadir Görülen Bir Olgu.

Can İbrahim Bulut[1], Nurian Ohri[2], Ali İmran Küçük[2]

[1]*Balıkesir Atatürk Şehir Hastanesi Gastroenterolojik Cerrahi Kliniği*
[2]*Balıkesir Atatürk Şehir Hastanesi Cerrahi Onkoloji Kliniği*

GİRİŞ / AMAÇ: Heterotopik pankreas, pankreas dokusunun normal lokalizasyonunun dışında bulunduğu konjenital bir anomalidir. Mide kaynaklı NET'ler mukozadaki enterokromaffin benzeri hücrelerden (ECL) gelişen , genellikle midenin korpus ya da fundusundan kaynaklı iyi diferansiye ve genellikle non-fonksiyonel lezyonlardır. Hastanın klinik, radyolojik, labaratuvar bulguları değerlendirildikten sonra mide antrum-korpus bileşkesi lokalizasyonunda yerleşmiş, gastrointestinal stromal tümör ön tanısı nedeni ile opere edilen ancak patoloji sonucu heterotopik pankreas dokusundan kaynaklanan Grade 1 NET gelen hasta sunulmuştur.

OLGU: 71 yaşında erkek hasta, yaklaşık iki yıldır süren karın ağrısı şikayeti ile başvurdu. Yapılan özefagogastroduodenoskopisinde mide korpus distali ön duvar yönünde 50x60 mm çaplı submukozal yerleşimli kitle ve aynı alanda iki adet 6-7 mm çaplı submukozal lezyonlar mevcut idi. Özefagogastroduodenoskopisinde lezyon üzerinden alınan biyopsi kronik gastrit ile uyumlu olarak rapor edildi. Çekilen BT'de antrum-korpus bileşkesinde küçük kurvatur tarafında yaklaşık 4,5x5 cm'lik mide gastrointestinal stromal tümör ile uyumlu lezyon mevcutdu. Hasta mide gastrointestinal stromal tümör ön tanısı ile operasyona alındı. Kitleye yönelik mide wedge rezeksiyon uygulandı ve ameliyat sonrası 6. günde taburcu edildi. Hastanın postoperatif patoloji raporu; nöroendokrin tümör, grade1 geldi. Mevcut tümörün mide submukozasında lokalize olup fokal alanlarda mukoza içine uzanım gösterdiği ve ektopik pankreas dokusundan kaynaklandığı görüldü. Ki-67 proliferasyon indeksinin <%2 olduğu ve mitoz sayısının 0-2/10BBA olduğu belirtildi. Tümör nekrozu izlenmedi.

figür 1

mide korpusunda mukozayı eleve eden yaklaşık 5 cm'lik submukozal kitle.

figür 2

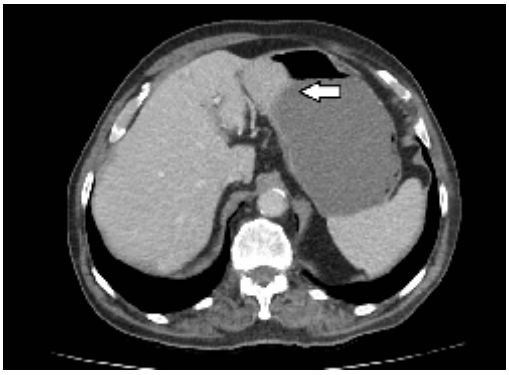

Mide korpusunda yaklaşık 4,5x4 cm boyutlarında düzgün şekilli heterojen dansitede solid kitle.

figür 3

Kitlenin postoperatif makroskopik görüntüsü

TARTIŞMA / SONUÇ: En sık yerleştiği alanlar mide, duodenum ve jejunumdur. Mide de görülme oranı %25-38 arasında değişmektedir. Midedeki lezyonlar genellikle antrum da prepylorik alanda ve genellikle büyük kurvatur üzerinde yerleşir. Vakamızda ise kitle mide korpusunda ve küçük kurvatur üzerinde idi. Heterotopik pankreas genellikle submukozaya yerleşmiştir, bu da GIST'den ayırt etmeyi zorlaştırır. Heterotopik pankreas dokusunun çapı genellikle 1-2 cm dir , bizim vakamızda ise kitlenin çapı 5 cm olduğu görülmektedir. Cerrahi eksizyon ilk ve en iyi seçenektir. Lezyonun endoskopik olarak submukozal yerleşimi ve üzerindeki mide mukozasının biyopsisin kronik gastrit ile uyumlu olması preoperatif tanıyı güçleştirmiştir.

Anahtar Kelimeler: heterotopik pankreas, nöroendokrin tümör, cerrahi rezeksiyon

Yayın No: P-017

Nadir Bir Vaka: Primer Retroperitoneal Granüloza Hücreli Tümör

Bekir Çetin[1], Halit Batuhan Demir[1]

[1]*Ege Üniversitesi Genel Cerrahi Anabilim Dalı*

GİRİŞ / AMAÇ: Granüloza hücreli tümörler genelde over kaynaklı olup overin nadir görülen tümörlerindendir.Primer retroperitoneal granüloza hücreli tümör son derece nadir olup İngilizce literatürde 2016 yılına kadar sadece on iki adet vaka bildirilmiştir.Şüphe duyulan vakalarda tanıya yardımcı olması için görüntülemelere başvurulur.BT ve MRG tanı tedaviyi yönlendirmede oldukça önemlidir.Tanı anında mümkünse temel tedavi cerrahi rezeksiyon olup küratif sonuç sağlayabilmektedir.

OLGU: Bilinen tanılı hastalığı olmayan 62 yaşında kadın hasta yaklaşık üç aydır non spesisfik karın ağrısı nedeni ile araştırılmakta idi.Özgeçmişinde belirgin özellik olmayan hastanın fizik muayenesinde belirgin patolojik bulgu yoktu.Hasta da görüntüleme için başvurulan BT ve MRG sonucunda retroperitoneal alanda pankreas kaudalinden ince barsak mezenterine uzanım gösteren, 14x10 cm boyutunda, bilobule, içerisinde nekrotik alanlar da içeren kitlesel lezyon görüldü.Kitle ile inferior vena cava abdominal aorta arasında yağ planlarında silinme izlendi.Hastanın MRG görüntüleri kist hidatik açısından şüpheli olarak değerlendirildiği için seroloji çalışıldı ve negatif olarak görüldü. CEA, Ca19-9, Ca125, Ca15-3, AFP normaldi.Kitlenin büyüklüğü ve natürü nedeni ile hastaya operasyon kararı alındı.Operasyonda kitle retroperitonda görüldü, kitle ile çevredeki organların iştirakı yoktu.Herhangi bir organdan köken almadığı görüldü. Kitle çevredeki dokulardan ayrılarak çıkarıldı. Kitle çıkarıldıktan sonra operasyon tamamlandı. Hasta rutin takipleri sonrası taburcu edildi.Kitlenin patolojik tanısının konması yaklaşık üç ay sürdü. Tanı sonrası hastada primer over malignitesi şüphesi ile hastaya Pet/Ct çekildi.Görüntülerde malign görünümlü odak veya kitle saptanmadı.Son derece nadir olan primer retroperitoneal granüloza hücreli tümör tanısı ile hastaya takip ve tedavi süreci belirlemek için literatür tarandı fakat yeterli bilgiye ulaşılamadı.Görüntülemelerde ek odak olmaması ve çıkarılan kitlenin cerrahi sınırlarının salim olması nedeni ile takip kararı alındı.

Tm görüntüleri

rezeksiyon öncesi

kitle

kitle

rezeksiyon sonrası

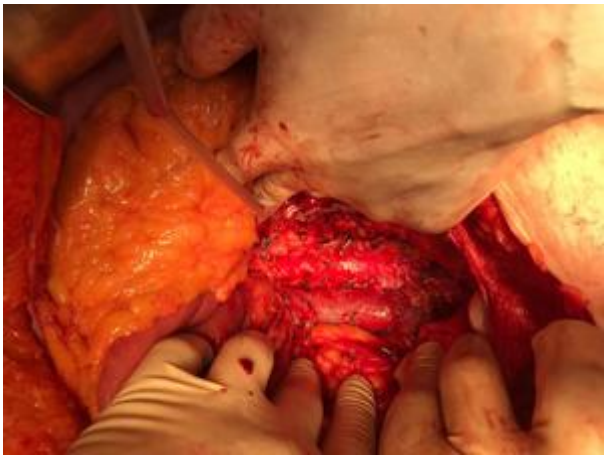

rezeksiyon sonrası

TARTIŞMA / SONUÇ: Retroperitoneal granüloza hücreli tümör son derece nadir görülmesi nedeni ile takip ve tedavi süreci tartışmalıdır.Primer retroperitoneal granüloza hücreli tümörlerin son derece nadir olması nedeni ile tanı sürecinin uzun sürdüğünü düşünmekteyiz.Vaka sayısı arttıkça tanı için şüphe artacak ve tanı süreci kısalacaktır ayrıca bilgi birikimi oldukça da hastalar için en iyi tedavi ve takip süreçleri netleşecektir.

Anahtar Kelimeler: Retroperitoneal kitleler, granüloza hücreli tümör, Nadir Tümörler

Yayın No: P-019

Remnant Mide Kanseri Nedeni İle Opere Edilen Hastada Retrokolik Gastroenterostomi Anastomozunun Bozulması Sonrası Kolon Kanlanmasının Fluorescein Enjeksiyonu Sonrası Wood Lambası İle Değerlendirilmesi

Bekir Çetin[1], Halit Batuhan Demir[1], Taylan Özgür Sezer[1]

[1]*Ege Üniversitesi Tıp Fakültesi Genel Cerrahi Anabilim Dalı*

GİRİŞ / AMAÇ: Fluorescein suda çözündüğünde koyu turuncu/kırmızı renk alan organik bir bileşiktir. İntravenöz yolla verildikten sonra hızlıca karaciğerde metabolize edilerek böbreklerden atılır. Fluorescein çözeltisi intravenöz yoldan verildikten dakikalar sonra tüm vücutta dolaşıma dağılır.Wood ışığı altında bakıldığında yeşil ışıma yapması nedeni ile vasküler akımı belirlemek için bazı klinikler tarafından sıkça kullanılmaktadır.Özellikle göz hastalıkları kliniği tarafından fluorescein anjiyografisi sıkça uygulanmaktadır. Fluoresceinin intraabdominal organların kanlanmasını göstermek için kullanılabileceğini gösteren çalışmalar mevcuttur. Yaygın şekilde kullanılmasa da arada kalınan vakalarda kullanılması yardımcı olabilir. Biz vakamızda fluoresceini transvers kolonun kanlanmasını göstermek için kullandık.

OLGU: Bilinen kronik dahili rahatsızlığı olmayan 72 yaşında erkek hasta. 1971,1972 ve 1975 yıllarında toplamda üç defa mide ülser cerrahisi nedeni ile opere edilen hastanın yaklaşık 6 aydır olan epigastrik ağrıları nedeni ile yapılan endoskopisinde hastanın distal subtotal gastrektomili olduğu ve mideden iki adet çıkışın olduğu görüldü. Midede aynı zamamda anastomoz hattında patolojisi kötü differansiye adenokarsinom olan kitle de mevcuttu. Evreleme sonrası hastaya cerrahi kararı alındı. Explorasyonda hastaya daha önceden retrokolik billroth 2 anastomozu uygulandığı, gastroenterostomi hattının tam mezo seviyesinde kaldığı ve tümörün de bu hatta olduğu görüldü. Mide mezodan sağlam sınırlarla ayrıldıktan sonra mezokolon transversumda genişçe bir açıklık oluştu. Total gastrektomi sonrası oluşan mezo açıklığı nedeni ile transvers kolonda vasküler bozukluk olabileceği düşünüldü. Fakat kolonda iskemik değişikliğe rastlanmadı. Klinik deneyimimiz olması nedeni ile fuorescein ile kanlanmanın kontrol edilmesi kararlaştırıldı. Gerekli hazırlıklar sonrası 500mg fluoresceinin 10cc'ye sulandırıldıktan sonra iv yoldan puşe olarak yapıldı. Wood ışığı altında yapılan kontrol sonrası yaklaşık 15 cm'lik kolon ansının kanlanmasının olmadığı görüldü ve sınırları belirlendikten sonra rezeke edilerek uç uca anastomoz uygulandı.

total gastrektomi sonrası kolon mezosu

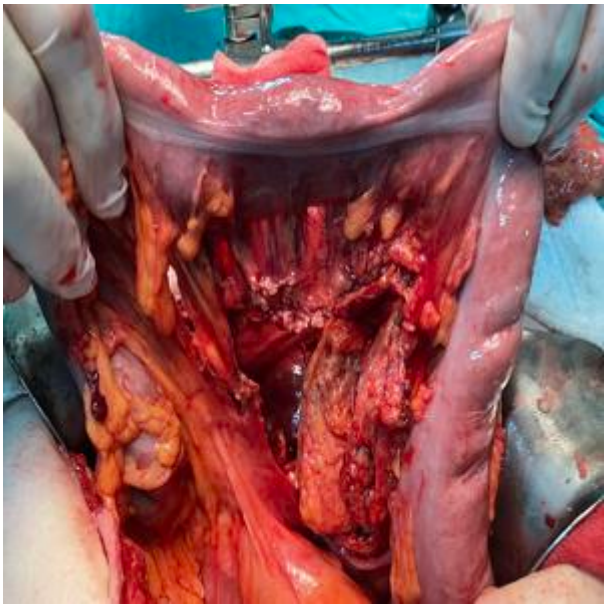

fluorescien wood altında iskemi sınırları



flurosein verildikten sonra ışık açık

TARTIŞMA / SONUÇ: Fuoresceinin endikasyonlarında intraabdominal organların kanlanmasının görülmesi bulunmamaktadır. Fakat özellikle ince barsakların ve kolonun kanlanmasını değerlendirmek için kullanımı öneren çalışmalar mevcuttur. Bu amaçla kullanım için henüz yüksek kanıt düzeyine sahip çalışmalar olmasa da gelecekte kullanıma girmesi mümkün olabilir.

Anahtar Kelimeler: Fluorescein, Kolorektal Cerrahi, Üst Gis Cerrahisi, Vasküler Akım

Yayın No: P-021

Genç Bir Hastada Over Metastazı İle Prezente Olan Özefagus Kanseri

Duygu Altın[1], Salih Can Çelik[2]

[1]*Özel ASV. Yaşam Hastanesi*
[2]*Ordu Devlet Hastanesi*

GİRİŞ / AMAÇ: Over tümörlerinin yaklaşık %5-6'sı metastatiktir. Overe en sık metastaz yapan tümörler genital sistem, meme ve gastrointestinal sistem kaynaklıdır. Tipik olarak taşlı yüzük hücreleridnen oluşan ve bilateral olan Krukenberg tümörleri metastatik over kanserlerinin %30-40'ını oluşturur ve primer tümör sıklıkla midede bulunur. Ancak over metastazları her zaman Krukenberg tümörü şeklinde saptanmaz. Over metastazı olan hastalarda primer tümör genelde bulgu vermezken, hastalar genellikle overdeki kitleye bağlı olarak karın ağrısı, pelvik ağrı, karında şişlik ve anormal vajinal kanama ile başvururlar.

OLGU: 21 yaşında bekar, çocuksuz hasta karında şişlik ve erken doyma hissi ile polikliniğe başvurdu. Menstrüel siklusu düzenli idi. Yapılan USG'de sol over kaynaklı olduğu düşünülen karaciğere kadar uzanan yaklaşık 30 cm.lik solid lezyon saptandı. Tümör markerlarından CA125, CA19-9 normal, CEA 3ng/ml idi. B-HCG ve AFP negatif, FSH ve östrodiol (E2) normal aralıkta idi. BT'de overde kitle dışında bulgu saptanmadı. Hasta germ-hücreli tümör ön tanısı ile opere edildi. Sol overde yaklaşık 30 cm solid vasıfta kitle ve peritonda birkaç adet milimetrik tümör implantları izlendi. Sol unilateral salpingooferektomi (USO) yapılarak frozena gönderildi. Sonuç tekofibrom (benign) lehine değerlendirildi. Ancak hastanın nihai patoloji sonucu taşlı yüzük hücre görüntüsü olmayan adenokarsinom metastazı ile uyumlu geldi. İmmünohistokimyasal çalışmada CK7 zayıf pozitif, CK20, CEA, EMA ve CDX2 ise pozitif boyandı. Hasta, sonrasında GIS taraması amacıyla gastroenteroloji cerrahisine yönlendirildi. Kolonoskopi normal iken endoskopide mide kardia kısmında yaklaşık 3 cm çaplı ödemli ve hiperemik mukozal alan izlendi. Distal özefagusta Z çizgisi üzerinde yaklaşık 1 cm çapında sesil polip izlendi. Alınan biyopsiler neticesinde Z çizgisindeki polipte adenokarsinom saptandı. Hastanın çekilen PET/BT'sinde sadece mide kardia düzeyinde FDG tutulumu göstermeyen duvar kalınlaşması izlendi. Hastaya 2 ay önce fluorourasil bazlı kemoterapi başlandı.

Kitlenin İntraoperatif Fotoğrafı

Tümörün Makroskopik Görünümü

TARTIŞMA / SONUÇ: Metastatik over tümörleri nadiren genç yaşlarda da görülebilmektedir. Görüntüleme yöntemleri ile primer over tümörü ile metastatik over tümörü ayrımını yapmak her zaman mümkün olmayabilir. Primer tümör bulgu vermeden de overe metastaz yapabilir.

Anahtar Kelimeler: özefagus kanseri, metastatik over kanseri

Yayın No: P-022

Dev Presakral Schwannom: Nadir Bir Olgu

Gözde Ertunç Açıkgöz[1], Yusuf B. Özoğul[1]

[1]*Ankara Şehir Hastanesi, Cerrahi Onkoloji Kliniği*

GİRİŞ / AMAÇ: Presakral schwannomlar nadir görülen tümörlerdir. Benign natürü ve yavaş büyüme paterninden dolayı genellikle tanıda gecikme ve tedavide zorluklar yaşanabilmektedir (1). Bizde kliniğimizde presakral kitle ön tanısı ile değerlendirilen ve schwannom tanısı konulan hastanın tanı, tedavisini sunmayı amaçladık.

OLGU: 52 yaşında kadın hasta Mayıs 2021 tarihinde perianal bölge ve kalçada ağrı ve kabızlık şikayetleri ile polikliniğimize başvurdu. Dış merkezde yapılan pelvik Bilgisayarlı Tomografi (BT) ve Manyetik Rezonans Görüntüleme (MRG)'de pelviste yaklaşık 8 cm boyutunda kitle görünümü mevcuttu. Hastaya tarama amaçlı torakoabdominal BT çekildi (Resim-1) ve presakral alanda sakrum ve rektumla bağlantısı bulunmayan, sınırları net ayırt edilemeyen 83x68 mm boyutunda Schwannom veya Paraganglioma olduğu düşünülen kitle belirlendi. Hastanın yapılan kolonoskopisinde rektum distalinde dıştan bası olduğu izlendi. Hipertansiyonu olan hastadan kan ve idrar metanefrin, normetanefrin, adrenalin, dopamin, vanil mandelik asit testleri yapıldı ve normal olarak değerlendirildi. Çekilen Ga68- DOTA-PET normal olarak değerlendirildi. Hastaya Haziran 2021 tarihinde laparotomi yapılarak pelvik kitle eksize edildi (Resim 2,3). Hastanın postoperatif dönemdeki takiplerinde gaz-gaita çıkışı oldu, vital bulguları stabil seyretti. Postoperatif 3. günde sol bacak lateral bölgede uyuşma şikayeti olması üzerine Nöroloji bölümünce konsülte edildi. Çekilen lomber MRG ve elektromyelografi (EMG)'de lomber herni ile uyumlu bulgular saptandı. Hasta nöroloji bölümünün önerisi ile poliklinik kontrolüne gelmek üzere vitamin desteği ve analjezik reçete edilerek taburcu edildi. Takibinde Ekim 2021 tarihinde çekilen torakoabdominal BT'de presakral alandaki 43x32 mm sıvı koleksiyonu (hematom) dışında ek patoloji saptanmadı. Semptomu olmayan hastaya izlem önerildi. Fizyoterapi uygulaması sonrasında hastanın sol bacak bulgularının gerilediği gözlendi.

Resim-1:Tomografi görüntüsü

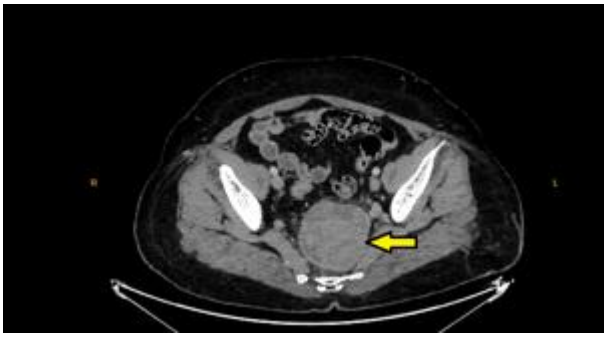

Resim-2: Ameliyat görüntüsü

Resim-3: Piyes görüntüsü

TARTIŞMA / SONUÇ: Literatürde perineal ağrı ve kabızlık şikayeti olan presakral schwannom olgusu oldukça nadir görülmektedir. Presakral kitleden şüphenilen hastalara dikkatli ve detaylı inceleme yapılmalı, kitle varlığında kitle total olarak, kapsülü bozulmadan, etraf sinir dokular korunarak çıkarılmalıdır. Ayrıca cerrahi sonrasında ortaya çıkabilecek nörolojik defisit ve tümör rekürrensi de göz ardı edilmemelidir (2).

Anahtar Kelimeler: Presakral Schwannom

Yayın No: P-023

Prognostik Belirteç Olarak Preoperatif Hemoglobin Ve Serum Albumin Düzeylerinin Mide Kanserli Hastalarda Sağkalım Üzerine Etkileri

Sıla Bulun[1], Onur Haspolat[1], Alperen Dalkıran[1], Hasan Aydede[1], İlhami Solak[1], Mehmet Yamaç Erhan[1], Eray Kara[1]

[1]*Manisa Celal Bayar Üniversitesi Tıp Fakültesi, Genel Cerrahi Ana Bilim Dalı, Manisa*

GİRİŞ / AMAÇ: Mide kanseri, dünyada en sık görülen ve ölüme neden olan kanserlerden biridir. Hastalığın evresinden ve tm tipinden bağımsız farklı sağ kalım oranlarının bildirilmesi, buna etkili olabileceği öngörülen belirteçler üzerine çalışmaların artmasına yol açmıştır. Çalışmamızda mide ca'lı hastalarda, preoperatif serum Hemoglobin ve Albumin düzeylerinin mortalite, morbidite ve sağ kalıma olası etkilerini araştırdık.

GEREÇ ve YÖNTEM: Etik kurul onayı, MCBÜ Tıp Fakültesi Bilimsel Araştırmalar EtikKurul Komisyonundan alınmış çalışmamıza, Manisa Celal Bayar Üniversitesi Genel Cerrahi AD'da Ocak 2011-2022 döneminde tedavi edilenmide kanseri olguları dahil edildi.Hastalar, demografik özellikleri, tanı, cerrahi tedavi, preoperatif Hb ve albümin düzeyleri, mortalite ve morbidite oranları analiz edildi.Veriler SPPS 15.0 (Windows) programı kullanılarak analiz edildi.

BULGULAR: Çalışmaya 99(%71.7) erkek,39 (%28.3) kadın, toplam138 mide kanserli hasta dahil edildi.Hastalar, preop ve postop ERAS protokollerine uygun olarak takip ve tedavi edildi.Yaş ortalaması 62.59±1.02 idi. Ortalama serum Hb düzeyi 11.93 ±0.14,Albumin düzeyi ise 3.55±0.05 olarak saptandı. 64 (%46.4) total gastrektomi,26 (%18.8) hastaya subtotal gastrektomi,12 hastaya (%8.7) distal gastrektomi,14 (%2.9) hastaya palyatif gastroenterostomi,6 (%4.3) hastaya gastrostomi, 3 (%2.1) hastaya parsiyel gastrektomi ve 2 (%1.4) hastaya sadece eksploratris laparotomi uygulandı. Rezektif cerrahi uygulanan hastaların tamamına standart D2-LND uygulandı. D2-LND diseksiyonunun mortalite ve morbiditeye istatistiksel olarak olumlu veya olumsuz bir etkisi gözlenmedi ($p>0.05$). Ortalama Hb ve Alb düzeylerinin düşük olduğu olgularda morbiditenindaha yüksek olduğu ancak bu morbidite ve mortalite açısından istatistiksel anlamlıdeğildi($p>0.05$).21 (%15.2) hastada morbidite (kardiyo-pulmoner komplikasyon-13 hasta,kanama-4 hasta,yara yeri enfeksiyonu-3 hasta ve 1 hastada anastomoz kaçağı) gelişirken 7 hastada (%5.1) mortalite saptandı.

TARTIŞMA / SONUÇ: Mide kanserli hastalarda sağkalım oranları henüz istenilen seviyeye ulaşamamıştır. Prognostik faktörler, tedavi modalitelerinin genişliğine rağmen belirleyici olmakta kısıtlıdır. Preoperatif Hb ve albumin gibi hücresel düzeyde yara iyileşmesini, immun sistemi ve onkolojik defans unsurlarını indirekt etkileyebilecek parametrelerin bu hastalarda sağkalımda etkin ve prognostik değer taşıyan, uygulanımı kolay ve düşük maliyetli belirteçler olarak akılda tutulmasının yararlı olacağı kanısındayız.

Anahtar Kelimeler: prognostik faktör, inflamatuar belirteç, mide ca

Yayın No: P-024

Erkek Meme Ca Hastasında Tekrarlayan Seromanın Negatif Basınçlı Yara Tedavisi İle Yönetimi: Olgu Sunumu

Kubilay Furkan Işıker[1], Murat Aba[1], Kubilay Dalcı[1], Gürhan Sakman[1]

[1]*Çukurova Üniversitesi Tıp Fakültesi Genel Cerrahi Anabilimdalı*

GİRİŞ / AMAÇ: Erkek meme kanserleri, tüm meme kanserlerinin %1'ini oluşturmaktadır.(1) Meme kanseri cerrahisi sonrası yara yeri enfeksiyonu, nekroz, seroma, adezyon, yara ayrışması, hareket kısıtlılığı, ağrı, parestezi, kas güçsüzlüğü, lenfödem gibi komplikasyonlar gelişebilmektedir. Erkek hastalarda bu komplikasyonlar ve etkileri, vaka sayılarının az olması nedeniyle kadın hastalara kıyasla detaylı olarak tanımlanmamıştır (2). Bu olgu sunumunda erkek meme kanseri hastasında ameliyat sonrası dönemde gelişen tekrarlayan seroma olgusunda, uyguladığımız alternatif tedavi yönteminin sonuçlarının sunulması amaçlanmıştır

OLGU: Yaklaşık 3 yıl önce sağ memede şişlik şikayetiyle başvuran 49 yaşındaki erkek hastaya 2019 yılında sağ meme invaziv karsinom nedeni ile dış merkezde sağ modifiye radikal mastektomi(MRM) uygulanmış. Hipertansiyon dışında ek hastalığı olmayan hastanın ameliyat sonrası dönemde operasyon lojunda seroma şikayetleri gelişmesi üzerine, hastaya 4 kez drenaj ve eksplorasyon işlemleri uygulanmış. Takiplerinde şikayetleri tekrarlayan hastaya kliğimizde yapılan değerlendirmeler sonrası VAC tedavisi planlandı. Operasyona alınan hastaya yara debridmanısonrası VAC sistemi kurularak 5 gün aralıklarla toplamda 6 seans VAC tedavisi uygulandı. Seroma şikayetleri gerileyen hasta insizyon hattı süture edilerek taburcu edildi.

intraoperatif vac uygulaması

postoperatif yara iyileşmesi

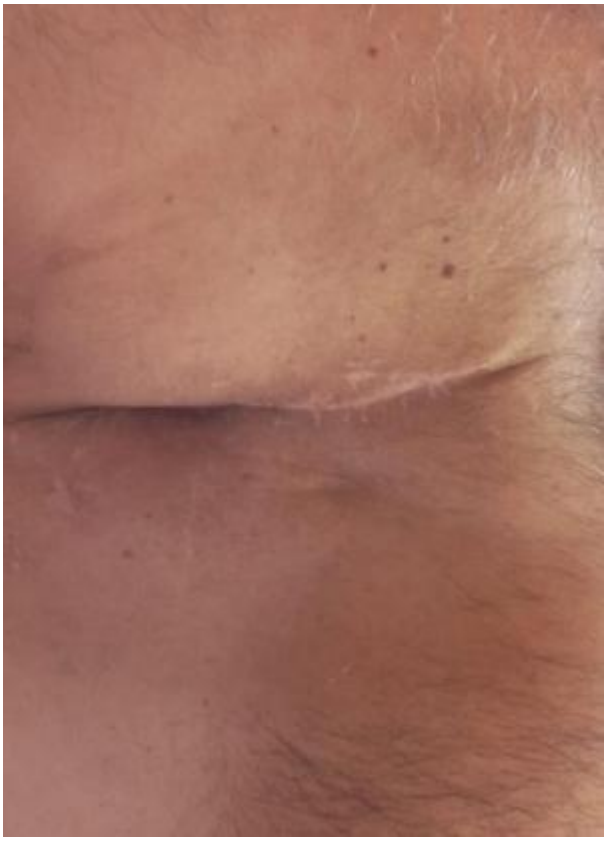

TARTIŞMA / SONUÇ: Meme cerrahisi sonrası en sık komplikasyonlardan biri olup, mastektomi sonrası cilt flepleri altında veya aksiller diseksiyon lojunda seröz sıvı birikimi olarak tanımlanmıştır. Seroma insidansı tanısal yönteme bağlı olarak %2,5-90 aralığındadır.Sıklıkla cerrahi sonrası açık kalan lenfatik kanallardan sızan lenf sıvısı suçlansa da, etiyopatogenezi hala tartışmalıdır. Risk faktörleri olarak ileri yaş, obezite, BMI, meme hacmi, Hipertansiyon ve DM sayılabilir.Dikkatli diseksiyon ve hemostaz yapılması, kapalı drenaj sistemi kullanımı, koter kullanımından kaçınılması ve ölü boşluğu azaltıcı tekniklerin uygulanması bir çok hastada seroma gelişimini engellese de, tekrarlayan seromaolgularında VAC tedavisi alternatif tedavi tekniği olarak uygulanabilir.Seroma, meme kanser cerrahisinin sık görülen bir komplikasyonudur. Erkek hastalarda kadınlardan daha sık görülmektedir.Cerrahi yönetimi zor olan,tekrarlayan seroma olgumuzda VAC tedavisi komplikasyon yönetiminde başarıyla kullanılmıştır.

Anahtar Kelimeler: seroma, erkek meme kanseri, vac

Yayın No: P-025

Memenin Ender Görülen Tümörü: Desmoid Fibromatoz

Kubilay Dalcı[1], Cihan Atar[1], Burak Yavuz[1], Ahmet Gökhan Sarıtaş[1], Orçun Yalav[1], Gürhan Sakman[1]

[1]*Çukurova Üniversitesi Genel Cerrahi Anabilim Dalı*

GİRİŞ / AMAÇ: Memenin desmoid tümörleri oldukça nadir görülen tümörlerdir. Benign lezyonlardır fakat lokal agresif karaktere sahiptirler.Başvuru şikayeti genelde ağrısız,ele gelen,sert kitledir. Tedavisi lokal eksizyondur ve sonrasında çeşitli adjuvant tedavi seçenekleri vardır. Adjuvant tedavide standat bir prosedür bulunmamaktadır. Çalışmamızda iki olgu üzerinden memede görülen desmoid tümörlere yönelik tanı,tedavi,takip süreçlerine ışık tutmak amaçlanmıştır.

OLGU: OLGU 1:40 yaşında bilinen bir hastalık öyküsü olmayan erkek hasta sol memede ele gelen kitle şikayetiyle dış merkeze başvurmuş. Hastaya yapılan tru-cut biyopsi sonucu desmoid fibromatozis gelmesi üzerine tarafımıza yönlendirildi. Hastanın memesinde areolaya komşu saat 3 hizasında ele gelen yaklaşık 5 cm çapında kitlesi mevcuttu. Görüntülemelerinde heterojen görünümde, düzgün sınırlı ve invazyon göstermiyordu .Hastaya eksziyonel biyopsi yapıldı. Biyopsi sonucu desmoid fibromatoz olarak raporlandı fakat medial cerrahi sınırda tümör devam etmekteydi. Yeniden operasyon planlanan hastaya simple mastektomi yapıldı.Operasyon sonrası hastaya adjuvant tedavi başlanmadı.Hastanın 50 aylık takibinde klinik ve radyolojik nüks bulgusuna rastlanmadı. OLGU 2:53 yaşında kadın hasta memede fibrokistik değişikliklere bağlı takipleri sırasında ulstrasonografide sol meme saat 11-12 hizasında cilt altı dokuya yerleşmiş heterojen görünümde,sınırları düzensiz,komşu ciltte kalınlaşma mevcut olan bir lezyon saptandı. fizik muayenede saat 11 hizasında areoladan 2 cm uzaklıkta ele gelen 1 cm mobil lezyon ve bu düzeyde ciltte çekinti olduğu görüldü.Tru-cut biyopsi yapılan hastada histopatolojik incelemede lezyonun sellüler fibroadenom veya filloides tümör olabileceği şeklinde raporlanması üzerine hastaya eksizyonel biyopsi yapıldı.lezyon makroskopik olarak sağlam cerrahi sınırlar ile çıkarıldı.patoloji sonucu desmoid tip fibromatoz olarak raporlandı.adjuvant tedavi almayan hastanın cerrahi sonrası 24 aylık takiplerinde klinik ve radyolojik olarak nüks bulgusuna rastlanmadı.

TARTIŞMA / SONUÇ: Desmoid tip fibromatozlar memenin tüm tümörlerinin %0,2'sini oluşturur. spesifik radyolojik bulgusu yoktur,meme kanseri ile karışabilir .Core biyopsiler tanıda her zaman başarılı değildir,tanı için genelde eksizyonel biyopsi gerekir.tedavide ilk basamak standart olarak temiz marjin oluşturacak şekilde yapılacak olan geniş lokal eksizyondur.adjuvant tedavinin nüks üzerindeki rolü belirsizdir.SONUÇ:Memenin desmoid tip fibromatozu oldukça nadir görülen,meme kanseri ile karışabilen tümörlerdir.Geniş lokal eksizyon dışındaki tedaviler tartışmalıdır.

Anahtar Kelimeler: desmoid fibromatozis, meme desmoid tümör

Yayın No: P-026

Neoadjuvan Tedavi Esnasında Apse Gelişmesi Sonrası Hızlı Progrese Olan Meme Tümörü : Olgu Sunumu

Levent Bolat[1], Burak Yavuz[1], Abit Yaman[1], Kubilay Dalcı[1]

[1]*Çukurova Üniversitesi Tıp Fakültesi Genel Cerrahi Anabilim Dalı*

GİRİŞ / AMAÇ: Meme kanseri dünyada akciğer kanserinden sonra görülen en sık, gelişmiş ve gelişmekte olan ülkelerde ise kadınlarda en sık görülen tümördür. Meme apsesi ile karışabilen olgular bildirilmiş olsa da, meme kanseri tedavisi esnasında apse gelişen olgular literatürde nadirdir. Biz de bu olgumuzda evre 3 meme kanseri tanılı hastada neoadjuvan tedavi esnasında gelişen meme apsesi olgusunu sunmayı amaçladık.

OLGU: 44 yaşında bilinen sistemik hastalığı olmayan kadın hasta 2021 4. ayda memesinde ele gelen kitlesi olması üzerine dahiliye onkoloji bölümüne başvurdu. Kitlenin 3 aydır hacminin arttığını bildirdi. Kitleden alınan biyopsi sonucunun invaziv karsinom olduğu ve PET-BT'de sol aksillada malign lenf nodu olduğu raporlanmış. Hastaya 4 kür adriamisin-siklofosfamid ve 11 kür paclitaksel verilmiş. Hasta 2021 12. ayda acil servisimize sol memede ağrı ve şişlik şikayeti ile başvurdu. Sol meme alt iç kadranda yaklaşık 4x3 cmlik alanda ısı artışı, hassasiyet ve fluktuasyon veren, apse ile uyumlu lezyon saptandı ve drene edilerek hastaya antibiyoterapi reçete edildi. 15 gün sonra apsenin tekrar etmesi üzerine tekrar başvuran hastanın tümörünün progrese olduğu görüldü, interne edilip apse drenajı yapıldı, kültürü alındı ve IV antibiyoterapi başlandı. Kültür sonucunda Pseudomonas aeruginosa üremesi olduğu raporlandı. Hasta taburcu edilerek tedavisini tamamlamak üzere onkolojiye yönlendirildi. Onkoloji tarafından neoadjuvan tedavisi tamamlanan hasta operasyona alındı. Intraoperatif sentinel lenf nodu biyopsisinde 1 sentinel 1 non sentinel lenf nodunun pozitif gelmesi üzerine hastaya modifiye radikal mastektomi yapıldı.

Mastektomi sonrası spesimenin görüntüsü

TARTIŞMA / SONUÇ: Meme apselerinin etkin tedavisi apsenin etkin drenajı ile birlikte antibiyoterapidir. Drenaj esnasında kültür alınması etkene spesifik tedavi yapılması açısından önemlidir. Meme apselerinden en sık izole edilen patojenler Staphylococcus aureus ve Staphylococcus epidermidis olmasına karşın, özellikle immün sistemi baskılanmış hastalarda Pseudomonas aeruginosa üremesi görülebilmektedir. Hastamızda pseudomonas kaynaklı meme apsesi gelişmesi kemoterapiye bağlı immün sistem baskılanması ile açıklanabilmektedir. Literatürde meme kanseri nedeni ile neoadjuvan tedavi alan hastalarda gelişen meme apseleri iyi tanımlanmamıştır. Sonuç: Nadir de olsa meme kanseri ve meme apseleri eş zamanlı olarak görülebilmektedir.

Anahtar Kelimeler: meme kanseri, neoadjuvan kemoterapi, apse

Yayın No: P-027

Meme Orjinli Skuamöz Hücreli Karsinomda Klinik Prezentasyon Ve Yaklaşım

Cihan Atar[1], Babür Salih[1], Kubilay Dalcı[1], Atılgan Tolga Akçam[1], İsmail Cem Eray[1], Gürhan Sakman[1]

[1]*Çukurova Üniversitesi Tıp Fakültesi Genel Cerrahi Anabilim Dalı*

GİRİŞ / AMAÇ: Memeden köken alan skuamöz hücreli karsinom (SHK) oldukça nadir görülür ve invaziv meme tümörlerinin %0,1'inden azını oluşturur. Memede SHK tanısı için lezyonun meme cildi ve nipple bağımsız olması ,diğer organlarda SHK olmadığının ispatlanması gerekmektedir. Çalışmamızın amacı nadir karşılaşılan bu tümörün klinik prezentasyon,progres ve takip sonuçlarını incelemektir.

OLGU: OLGU-1: 41 yaşında kadın.Sol memede kitle nedeniyle başvurdu.Fizik muayenede sol meme retroareolar bölgede 7cm çapında sert,fikse lezyon ve sol aksiller bölgede ele gelen lenf nodları mevcuttu.Mammografi ve meme usg'de ; Sol meme üst dış kadranda asimetrik dansite artışı ve 6 cm'lik düzensiz sınırlı kitle ve sol aksillada metastaz ile uyumlu lenf nodları saptandı. Memedeki kitleden alınan tru-cut biyopsi sonucu metaplastik SHK ve lenf nodundan alınan ise karsinom emtastazı olarak raporlandı.Pet-ct'de meme ve aksilla dışında hipermetabolik alan yoktu. Hasta 12 kür neoadjuvant KT (NKT) aldı.NKT sırasında kitlede progresyon ve cilt invazyonu saptanması üzerine modifiye radikal mastektomi (MRM) yapıldı.Hasta postop 3 ayında adjuvan kemoterapi olarak sisplatin alıyor.OLGU-2:36 yaşında kadın hasta ele gelen kitle nedeniyle başvurmuş. Görüntüleme ve fizik mauyenede malignite açısından şüheli lezyon saptaması üzerine insizyonel biyopsi yapılmış. Hasta kitlenin çok hızlı büyüdüğünü İfade ediyor. fizik muayenede sol memenin tamamına yakınını dolduran cildi infiltre etmiş kitlesel lezyon ve sol aksillada metastaz açısından şüpheli lenf nodu vardı. MRM yapıldı. Adjuvant terapi olarak dosataksel ve sisolatin alan hastanın postop 18. ay kontrollerinde nüks veya metastaz saptanmadı.

Neoadjuvant tedavi sırıasında progrese olan hastalık

mammografi görüntüsü

pet-ct görüntüsü

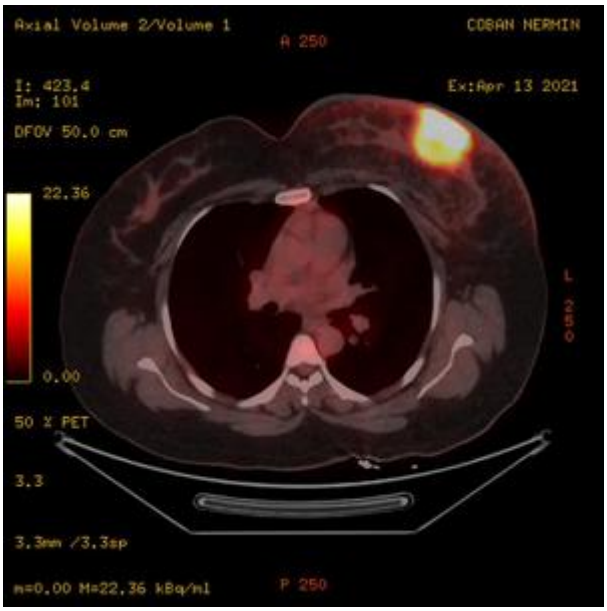

TARTIŞMA / SONUÇ: Memenin primer SHK'i meme kanseri ile ilgili patolojik ve onkolojik rehberlerde invaziv kanserler sınıfına girmeyen, orjini aydınlatılamamış malignitedir.Meme biyopsilerinde saptanan SHK tanılarından tüm vücut taranmalıdır.Ogularımızda gerekli taramalar yapılmış olup ek odak saptanmamıştır. Memenin primer SHK'i başvuru sırasında vakalarımızda da olduğu gibi genelde T3 (>4cm) tümördür.Radyolojik olarak spesifik görüntüsü yoktur.Başvuru sırasında lenf nodu metastazı nadir görülmesine rağmen iki olgumuzda aksiller metastaz mevcuttu .Memenin primer SHK'i çok nadir görülen,agresif seyirli ve biyolojik davranışı tam aydınlatılamamış daha fazla ileri araştırma gerektiren tümörlerdir.

Anahtar Kelimeler: skuamöz hücreli kanser, primer skuamöz hücreli kanser, modifiye radikal mastektomi

Yayın No: P-029

Nadir Görülen Bir Meme Kanseri Türü : Metaplastik Meme Kanseri

Barış Candan[1], Yusuf B. Özoğul[1], Serra Kayaçetin[2]

[1]*Ankara Şehir Hastanesi Cerrahi Onkoloji Kliniği*
[2]*Sağlık Bilimleri Üniversitesi Ankara Şehir Hastanesi Patoloji Kliniği*

GİRİŞ / AMAÇ: Metaplastik meme kanseri (MMK) oldukça nadir görülen, kötü prognozlu bir tümördür. Biz de kliniğimizde MMK tanısı ile Basit Mastektomi+Sentinel lenf nodu biyopsisi (SLNB) yapılan hastayı sunmayı amaçladık.

OLGU: Sağ memede kitle yakınmasıyla başvuran ve muayenede saat 9 hizasında , areola altına uzanan 3 cm'lik kitle saptanan hastadan radyolojik tetkikler sonrası (Şekil-1) tru-cut biyopsi alındı ve patoloji sonucu MMK olarak raporlandı. Hastaya sağ Basit Mastektomi - SLNB ameliyatı uygulandı. Frozen incelemede SLNB benign, kitlenin permenant patoloji sonucu ise metaplastik karsinom olarak raporlandı. Patolojik incelemede ; immuno histokimyasal çalışmada ER,PR VE CerB2 negatifti. Ki-67 proliferasyon indeksi % 35-40 oranında bildirildi (Şekil-2,3). Ameliyat sonrası kemoterapi ve radyoterapi uygulanan hastanın 15 aylık takibinde nüks saptanmadı.

Meme MRG

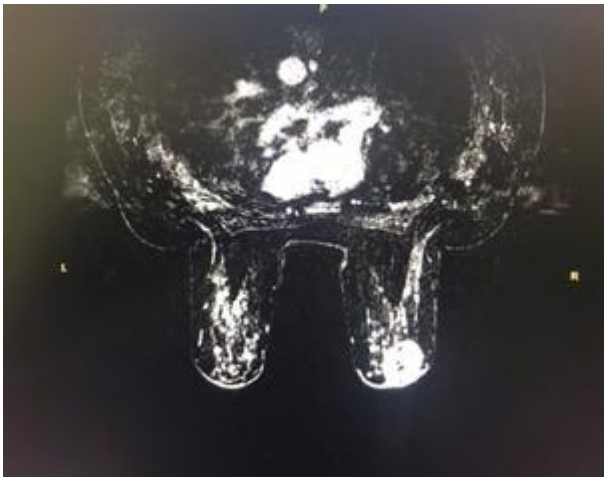

Şekil-1 : Sağ memede kitle

Patoloji-1

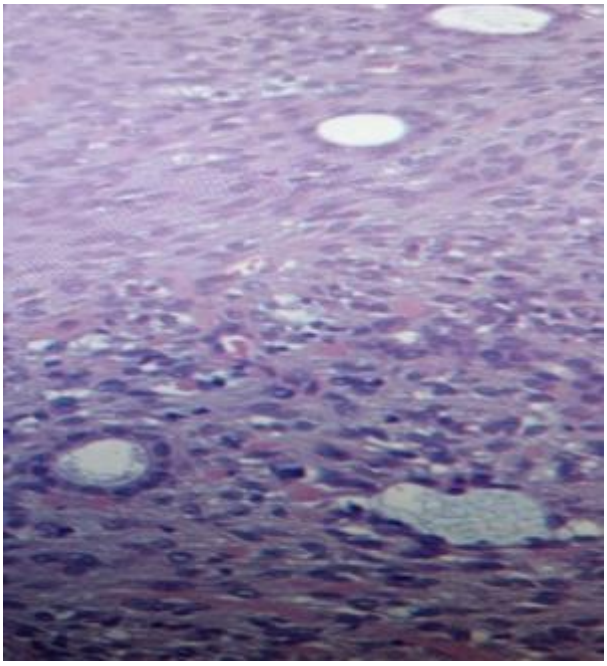

Şekil-2 : Fokal glandüler diferansiasyon içeren iğsi hücreli karsinom (HE×40)

Patoloji-2

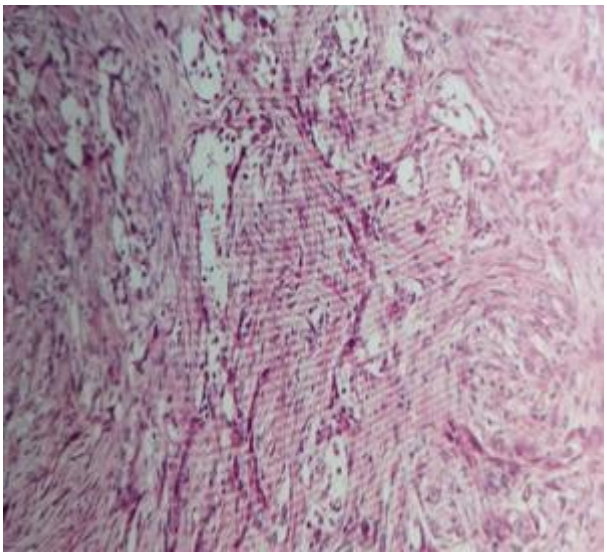

Şekil-3 : Psödovasküler alanlar içeren iğsi hücreli karsinom (HE×40)

TARTIŞMA / SONUÇ: MMK; tanısı, klinik ve patolojik özellikleri, tedavi yönetimi açısından zor bir hasta grubunu oluşturmaktadır. Diğer meme kanseri türleri ile birlikte görülme oranları yüksektir . Genelde triple negatiftirler. MMK hastalarında Ki-67 nükleer proteini, invaziv duktal karsinom hastalarına kıyasla aşırı eksprese edilir ve bu durum kötü prognoz ile ilişkilidir. MMK hematojen yayılma eğilimindedir, tümörün hızlı büyümesine karşın lenf nodu metastazı nadirdir ve lokal nüks diğer meme kanserlerine göre daha sıktır. Tümör boyutu, derecesi ile hormon reseptör durumu prognozu etkilemez. Cerrahi seçenek genellikle Basit Mastektomi veya Modifiye Radikal Mastektomi (MRM) şeklindedir. Biz de hastamıza MMK nedeniyle Basit Mastektomi+SLNB uyguladık. MRM veya Meme Koruyucu Cerrahi sonrası radyoterapi ve/veya kemoterapi uygulanan hastalarda genel sağ kalım artışı olduğu gösterilmiştir. Metastatik hastalıkta hastaların yaşam beklentisi kısadır. MMK, diğer meme kanseri alt tiplerine kıyasla kötü prognoza sahiptir ve standart bir tedavi yaklaşımı yoktur. Lokalize hastalıkta ana tedavi cerrahidir. Bunu kemoterapi, radyoterapi, kısmen de hormonoterapi takip edebilir. Sonuçta; MMK'nın nadir görülmesi nedeniyle multidispliner ve hasta bazlı yaklaşımın beklenenden daha uzun sağ kalım ile ilişkili olabileceği kanaatindeyiz.

Anahtar Kelimeler: Metaplastik meme kanseri, Basit Mastektomi, Sağ kalım

Yayın No: P-031

Üst İhtisaslaşmanın Ameliyat Kalitesi Ve Cerrahi Eğitime Katkısı: Tek Merkez Deneyimi

Ali Uzunköy[1], Hüseyin Yönder[2], Hasan Elkan[2]

[1]*Harran Üniversitesi Tıp Fakültesi Cerrahi Onkoloji Bilim Dalı*
[2]*Harran Üniversitesi Tıp Fakültesi Genel Cerrahi Anabilim Dalı*

GİRİŞ / AMAÇ: Genel Cerrahi uzmanlık alanında üst ihtisaslaşmanın gerekliliği sıklıkla tartışılmaktadır. Üst ihtisaslaşmanın ameliyat ve cerrahi uzmanlık eğitimi kalitesi üzerine etkisini belirlemek amacıyla, özellikle son 5 yıldır aktif olarak çalışan Cerrahi Onkoloji bölümümüzde yapılan ameliyatları irdelemeyi amaçladık.

GEREÇ ve YÖNTEM: Hastane kayıtlarından Cerrahi Onkoloji Bilim Dalı'mıza kayıtlı olan olguların sonuçları geriye doğru incelendi. Sistem değişikliği nedeni ile bazı dosyalara ulaşılamadı. Dosyasına ulaşılabilen ve malignite nedeni ile ameliyat edilmiş olan 596 olgunun sonuçları değerlendirildi.

BULGULAR: Cerrahi Onkoloji kliniğimizde 01.11.2017'den itibaren 196 meme kanseri ameliyatı yapılmıştı. Olguların 193'ü kadın ve 3'ü erkekti. Yaş ortalaması 48,2 idi. Seksenaltı olguya meme koruyucu cerrahi ve/veya onkoplastik cerrahi ve 110 olguya mastektomi yapılmıştı. 11.01. 2017'den itibaren 143 olgu tiroid kanseri, bir olgu paratiroid kanseri nedeniyle opere edilmiş ve 21 olguya boyun disseksiyonu yapılmıştı. Olguların 108'si kadın ve 36'sı erkekti. 05.02.2017'den sonra 75 olgu kolon, rektum, ince bağırsak ve anal kanal kanseri nedeni ile opere edilmişti. Olguların 46's erkek ve 29'u kadındı. 05.09.2018'den beri 26 olgu mide kanseri nedeniyle ameliyat yapılmıştı. Olguların 18'i erkek ve 8'i kadındı. 09.04.2018'den beri 4 olgu özefagus kanseri nedeniyle opere edilmişti. Olguların 3'ü erkek, biri kadındı. 14.05.2018 sonrası 31 olguya pankreas kanseri nedeniyle Whipple ameliyatı uygulandı. Olguların 24'ü erkek ve 7'si kadındı. Altmışdokuz olgu karaciğer primer tümörü, karaciğer metastazı ve safra yolları kanseri nedeniyle opere edildi. Olguların 28'i kadın ve 41'i erkekti. Onbir olgu surrenal tümörü, 10 olgu retroperitonel tümör ve 12 olgu cilt ve yumuşak doku tümörü nedeniyle opere edildi. Dokuz olguya sitoredüktif cerrahi ve 3 olguya HİPEC uygulandı.

TARTIŞMA / SONUÇ: Onkolojik cerrahi olgularımız özellikle son 3yılda giderek artmıştır. Ameliyatlar irdelendiğinde meme kanserine yaklaşımda mastektominin oranının giderek azaldığı, bunun yerini onkoplastik cerrahinin veya otolog ve sentetik greftlerin aldığı ve abdominal onkolojik ameliyatlarda özellikle kolorektal cerrahide laparoskopik cerrahi sıklığının giderek arttığı görülmüştür. Sonuç olarak, genel cerrahide üst ihtisaslaşmanın gerekli olduğu, hem ameliyat hem de cerrahi uzmanlık eğitiminin kalitesini arttırdığı görülmüştür.

Anahtar Kelimeler: cerrahi onkoloji, ameliyat kalitesi, eğitim, meme kanseri, tiroid kanseri, kolon kanseri

Yayın No: P-033

Nadir Bir Akut Karın Nedeni; Skuamöz Hücreli Safra Kesesi Karsinomu

Ender Ergüder[1], Mehmet Ali Akkuş[1], Mevlüt Recep Pekcici[1], Enes Cebeci[1], Can Ersak[1]

[1]*Ankara Eğitim Ve Araştırma Hastanesi*

GİRİŞ / AMAÇ: Safra Kesesi Karsinomu'nun sıklıkla Adenokarsinom (AK) alt tipi görülmekle birlikte nadiren Skuamöz Hücreli Karsinom (SHK) ve Adenoskuamöz Hücreli Karsinom alt tipleri görülmektedir. Sunumuzda safra kesesi perforasyonu ön tanısıyla ameliyat edilen ve patoloji tanısı Skuamöz Hücreli Safra Kesesi Karsinomu olarak raporlanan akut karın olgusunun klinikopatolojik olarak değerlendirilmesi amaçlanmıştır.

OLGU: 72 yaşında erkek hasta 2–3 gündür olan ateş, bulantı, sağ üst kadran ve epigastrik ağrı şikayetleriyle kurumumuz acil servisine başvurdu. Hipotansiyon, taşikardi ve bilinç bulanıklığı nedeniyle acil laparotomi kararı alındı. Ameliyat sırasında safra kesesinin tümör olduğu düşünülen ve duodenuma ileri derecede yapışık olan kitle nedeniyle perfore olduğu görüldü. Hastanın septik durumu ve tümör invazyonu göz önünde bulundurularak safra kesesi tümörü rezeke edilmez olarak değerlendirildi. Tümör tarafından tamamen doldurulmuş ve perfore olmuş safra kesesi parsiyel olarak rezeke edildi, rezeksiyon sırasında delinen duedonum ikinci kıtası primer olarak onarıldı ve omentum ile örtüldü. Hasta ameliyat sonrası 5 gün yoğun bakım servisinde ve 4 gün genel cerrahi servisinde takip edildikten sonra taburcu edildi. Rezeke edilen safra kesesi kesesi patolojik değerlendirme sonrası Skuamöz Hücreli Safra Kesesi Karsinomu (%90 SHK-%10 AK) olarak raporlandı.

Resim 1

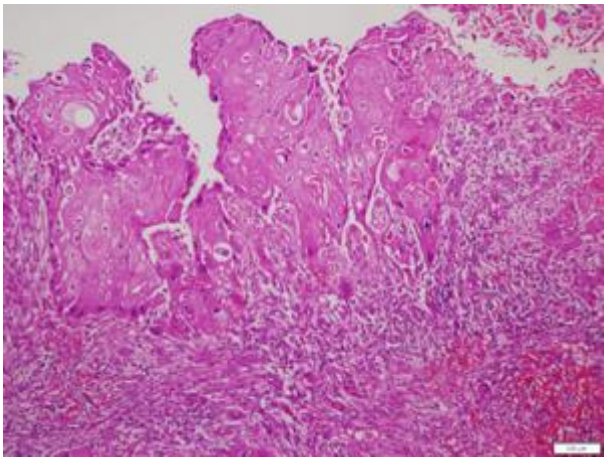

Luminal Yuzde Skuamoz Hucreli Karsinom Alanlari

TARTIŞMA / SONUÇ: SHK tüm safra kesesi kanserlerinin %2-10'nda görülmektedir. SHK'nun yüksek proliferasyon hızı ve lokal invazyon özelliğine sahip olduğu bildirilmiştir; bu nedenle genelde vakalar ileri evrede, kitle oluşturmuş ve yakın organlara invaze olmuş durumda tanı alırlar. R0 rezeksiyon yapılan vakalarda saf AK ile AK/SHK grupları arasında sağ kalım açısından anlamlı bir fark olmadığı gösterilmiştir, vakaların ileri evre olmasından bağımsız olarak safra kesesinin AK/SHK kanserlerinde R0 rezeksiyonun iyi sonuçlar doğuracağı ortaya konulmuştur. Ancak bu olguda onkolojik cerrahi prosedür tam olarak uygulanamamış olup nadir görülen bir tümör alt tipinin yol açtığı akut batın tablosunda nedene yönelik cerrahi prosedür uygulanmış, per-op ve post-op dönemde majör bir komplikasyona yol açmadan yönetilmiştir.

Anahtar Kelimeler: Safra Kesesi Karsinomu, Adenokarsinom, Skuamöz Hücreli Karsinom, Akut karın

Yayın No: P-034

Karaciğerin Primer Mukoepidermoid Karsinomu: Nadir Bir Olgu

İkbal Ovalı Erdoğdu[1], Hazal Aydın[2], Göktürk Gürsoy[1], Seda Yamak[2], Yusuf B. Özoğul[1]

[1]*Ankara Şehir Hastanesi Cerrahi Onkoloji Kliniği*
[2]*Ankara Şehir Hastanesi Patoloji Kliniği*

GİRİŞ / AMAÇ: Mukoepidermoid karsinom tükürük bezlerinde sık görülüp primer karaciğer mukoepidermoid karsinomu (MEK) oldukça nadirdir. Biz burada karaciğerde çok nadir görülen bir primer karaciğer MEK olgusunu sunmayı amaçladık.

OLGU: 70 yaşında kadın hasta karın ağrısı nedeniyle hastaneye başvurdu ve yapılan laboratuvar testlerinde CA 19-9 yüksekliği (14752.6 ng/mL) dışında diğer parametrelerde anormallik yoktu. Hastanın çekilen karın Bilgisayarlı Tomografi (BT)'sinde karaciğer segment 5'te yaklaşık 8 cm boyutlu irregüler konturlu, hafif periferal tarzda kontrastlanan kitle saptandı (kolanjiyoselüler ca?). Lezyon duodenum 2. kısım ve hepatik fleksurayla yakın komşuluk gösteriyordu. Pozitron Emisyon Tomografisinde karaciğer santral bölümde ametabolik/nekrotik alan içeren kitle dışında belirgin sinyal tutulumu izlenmedi. Yapılan gastroskopi ve kolonoskopik incelemeler normal olarak değerlendirildi. Karaciğerde kitle nedeniyle ameliyat edilen hastaya segment 4b ve 5 rezeksiyonu + bölgesel lenf nodu ve kitlenin hepatik fleksura bölgesine invazyonu nedeniyle segmental kolon rezeksiyonu yapıldı. Patoloji raporu mukoepidermoid karsinom, high grade olarak raporlandı. Karaciğer cerrahi sınırlarında tümör olmayıp, kolon duvarına tümör invazyonu saptanmadı. Kontrol amaçlı çekilen boyun Manyetik Rezonans görüntülemede (MRG) bilateral parotis ve submandibular bezlerde patoloji saptanmadı. Postoperatif 23. günde ani bilinç bulanıklığı ve epileptik nöbet geçiren hastanın çekilen beyin BT ile beyin diffüzyon MRG de kortikal-subkortikal akut iskemik alan saptandı, metastaz bulgusu izlenmedi. Postoperatif 34. günde çekilen karın BT'de önceki tetkiklerde karaciğerde izlenmeyen 4-5 adet hipodens nodüler lezyon görüldü. Sol lobdaki lezyondan görüntüleme eşliğinde alınan iğne biyopsisinin sonucu; malign tümör infiltrasyonu şeklinde raporlandı. Postoperatif 54. ve 73. günde çekilen karın BT'de karaciğerde bulunan lezyonlarda belirgin boyut ve sayı artışı ile omentum majusda en büyüğü yaklaşık 1 cm boyutlu implantlar izlendi. Postoperatif 84. günde genel durumu bozulan hasta kardiak arrest gelişmesi sonucu ex oldu.

Şekil 1. Ameliyat öncesi bilgisayarlı tomografi kesiti

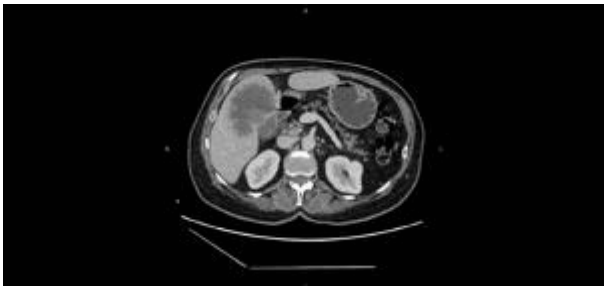

Ameliyat öncesi karaciğer segment 5'te kitle izlenmekte

Şekil 2. Ameliyat sonrası bilgisayarlı tomografi kesiti

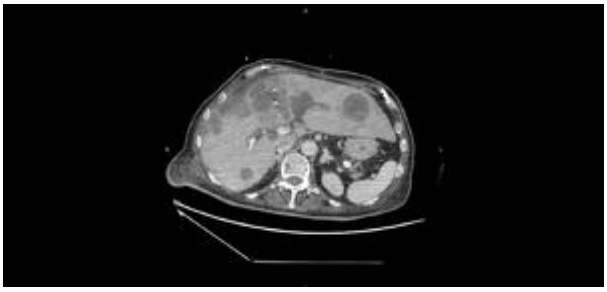

Ameliyat sonrası erken dönemde karaciğerde multiple nodüler lezyonlar

Şekil 3. Tümörün mikroskopik kesiti

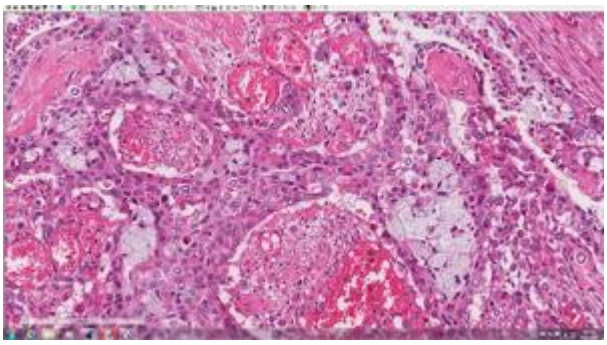

İntermediate ve epidermoid hücreler arasında müköz hücreler izlenmekte

TARTIŞMA / SONUÇ: Bugüne kadar literatürde bildirilen karaciğer primer MEK olgusu sadece 17'dir. Cerrahi olarak tam rezeke edilse bile kötü prognozlu olup hastaların çoğu ilk 6 ayda kaybedilir. Literatürde ülkemizden bildirilen vaka olmadığı, çok nadir ve agresif davrandığı için bu olguyu paylaştık.

Anahtar Kelimeler: mukoepidermoid karsinom, Karaciğer primer tümörü

Kongremizi destekleyen tüm firmalara teşekkür ederiz.

ANA SPONSORLAR

Abbott
Nestlé HealthScience
NUTRICIA LIFE-TRANSFORMING NUTRITION

ALTIN SPONSORLAR

CORDAMED BIOMEDICAL ENGINEERING
FRESENIUS KABI caring for life
OnkoFit

GÜMÜŞ SPONSORLAR

Johnson & Johnson FAMILY OF COMPANIES
İNEVİ MEDİKAL
Medtronic
pi Tıbbi Malzemeler Sağlık Hizmetleri

BRONZ SPONSORLARI

EOS TIP TEKNOLOJİLERİ
GENADYNE
HAVER
MERCK

DESTEK SPONSORLARI

anka
arti sağlık hizmetleri
ATAK CERRAHİ
bies
integral TUTOPATCH®
Meril Endo-Surgery
omnigen TÜRKİYE TEK YETKİLİ DİSTRİBÜTÖRÜ