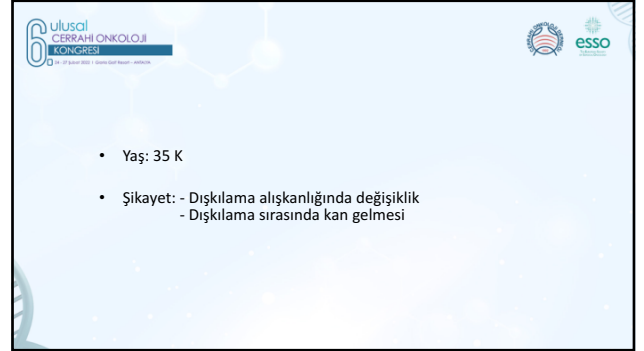




**6. Ulusal CERRAHI ONKOLOJİ KONGRESİ**  
24 - 27 Şubat 2022 | Gloria Golf Resort - ANTALYA

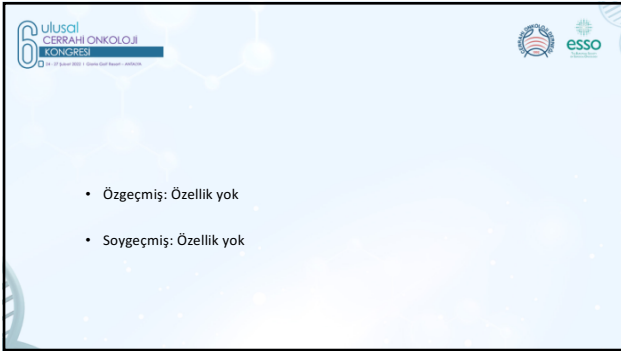
**Dr. Emir Çapkinoğlu**  
Bakırköy Acibadem Hastanesi

OLGU SUNUMU



**6. Ulusal CERRAHI ONKOLOJİ KONGRESİ**  
24 - 27 Şubat 2022 | Gloria Golf Resort - ANTALYA

- Yaş: 35 K
- Şikayet: - Dişkilama alışkanlığında değişiklik  
- Dişkilama sırasında kan gelmesi



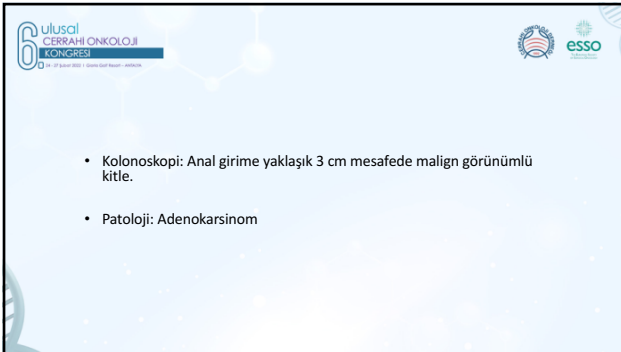
**6. Ulusal CERRAHI ONKOLOJİ KONGRESİ**  
24 - 27 Şubat 2022 | Gloria Golf Resort - ANTALYA

- Özgeçmiş: Özellik yok
- Soygeçmiş: Özellik yok



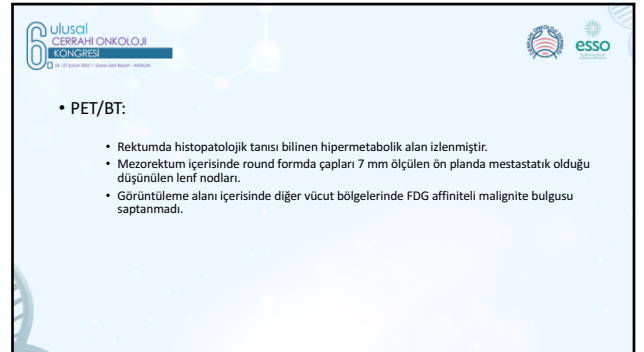
**6. Ulusal CERRAHI ONKOLOJİ KONGRESİ**  
24 - 27 Şubat 2022 | Gloria Golf Resort - ANTALYA

- LAB:
- Hgb: 10.4 Hct:33.5
- CEA: 1.86 CA 19-9: 5.24



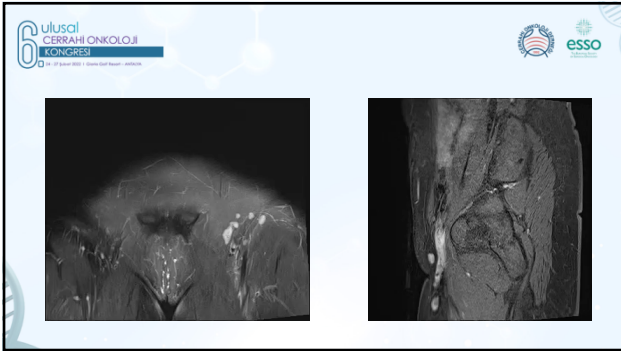
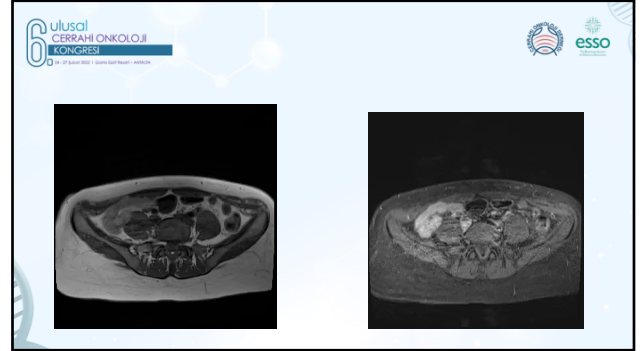
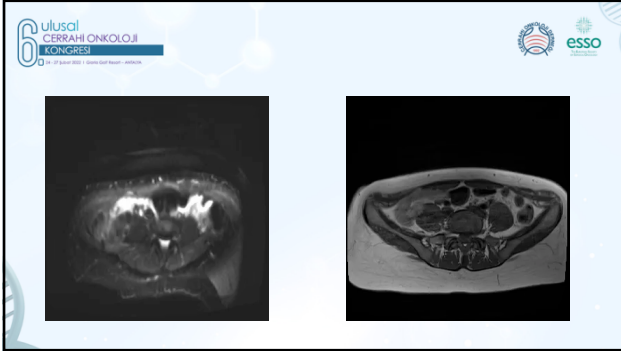
**6. Ulusal CERRAHI ONKOLOJİ KONGRESİ**  
24 - 27 Şubat 2022 | Gloria Golf Resort - ANTALYA

- Kolonoskopi: Anal girime yaklaşık 3 cm mesafede malign görümlü kitle.
- Patoloji: Adenokarsinom

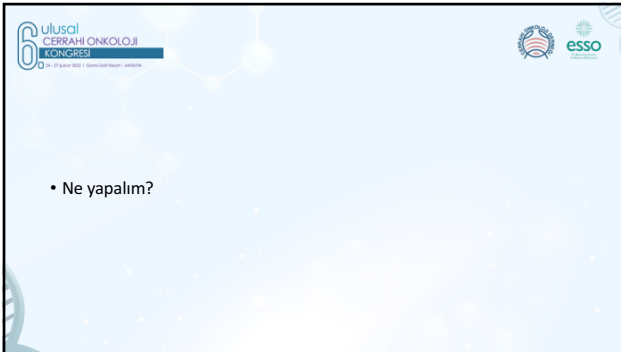


**6. Ulusal CERRAHI ONKOLOJİ KONGRESİ**  
24 - 27 Şubat 2022 | Gloria Golf Resort - ANTALYA

- PET/BT:
- Rektumda histopatolojik tanısı bilinen hipermetabolik alan izlenmiştir.
- Mezorektum içerisinde round formda çapları 7 mm ölçülen ön planda mestastatik olduğu düşünülen lenf nodları.
- Görüntüleme alanı içerisinde diğer vücut bölgelerinde FDG affiniteli malignite bulgusu saptanmadı.



6. Ulusal CERRAHI ONKOLOJİ KONGRESİ
- 10-12 Eylül 2022 | İstanbul Kültür Merkezi - İstanbul
- MR:
  - Douglas boşunda minimal sıvı koleksiyonu
  - Rektumda anal girimin 3 cm superiorundan başlayarak 7 cm 'lik bir segment boyunca uzanım gösteren lümeneye doğru noduler tarzda uzanımları izlenen atipik karakterde tümöral lezyon
  - Mezorektum içinde en az 3 adet büyüğü 7 mm çapa ulaşan lenf nodları. Mezorektal fasya intakt olarak değerlendirildi.



6. Ulusal CERRAHI ONKOLOJİ KONGRESİ
- 10-12 Eylül 2022 | İstanbul Kültür Merkezi - İstanbul
- Hastaya TNT(Total Neoadjuvant Tedavi) uygulandı.
  - CAPOX (Capesitabine 1000 mg/m<sup>2</sup> 2x1 p.o 1-14 günler + Oxaliplatine 130 mg/m<sup>2</sup> 1.gün) 21 günde bir 3 ay süre ile verildi.
  - Ardından KRT (RT: 50,4 Gy 28 gün, eş zamanlı Capesitabine 825 mg/m<sup>2</sup> RT ile eş zamanlı)

6. Ulusal CERRAHI ONKOLOJİ KONGRESİ

15-17 Eylül 2021 | İstanbul Kültür Merkezi - İstanbul

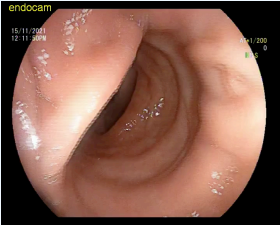
esso

- Neoadjuvan tedavi sonrası kontrol
- FM: Tuşede ele gelen lezyon yok
- Rektoskopi: -Anal girimden 4 cm mesafede neoadjuvan tedaviye yanıt vermiş olduğu düşünülen mukozal beyazlaşma.

6. Ulusal CERRAHI ONKOLOJİ KONGRESİ

15-17 Eylül 2021 | İstanbul Kültür Merkezi - İstanbul

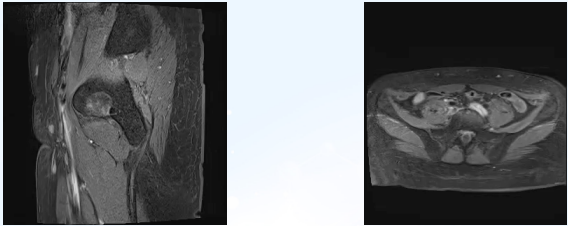
esso



6. Ulusal CERRAHI ONKOLOJİ KONGRESİ

15-17 Eylül 2021 | İstanbul Kültür Merkezi - İstanbul

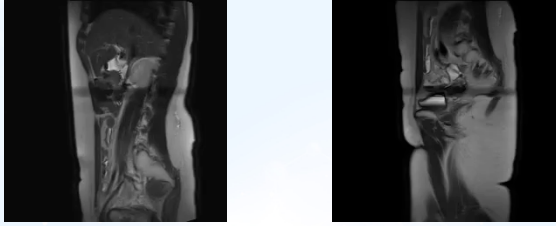
esso



6. Ulusal CERRAHI ONKOLOJİ KONGRESİ

15-17 Eylül 2021 | İstanbul Kültür Merkezi - İstanbul


esso



6. Ulusal CERRAHI ONKOLOJİ KONGRESİ

15-17 Eylül 2021 | İstanbul Kültür Merkezi - İstanbul

esso



6. Ulusal CERRAHI ONKOLOJİ KONGRESİ

15-17 Eylül 2021 | İstanbul Kültür Merkezi - İstanbul

esso

- MR:
  - Rektum tm tanılı hastada distal rektumda duvar kalınlaşması.
  - Mezorektal yağlı planlar açıktır. Mezorektumda 2 mm'yi geçmeyen birkaç adet lenf nodu mevcuttur.
  - KC'de segment 8' de 3 mm'lik kist ile uyumlu lezyon.

6. Ulusal CERRAHI ONKOLOJİ KONGRESİ

• Ne yapalım?

- Cerrahi?
- Bekle ve Gör?

6. Ulusal CERRAHI ONKOLOJİ KONGRESİ

- Laparoskopik Ultra Low Anterior Rezeksiyon, Transanal Transeksiyon Single-Stapled Anastamoz
- Koruyucu Stoma

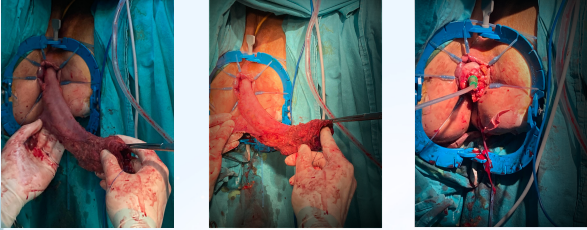
> Colorectal Dis. 2019 Jul;21(7):841-846. doi: 10.1111/codi.14631. Epub 2019 May 8.

**Integration of transanal techniques for precise rectal transection and single-stapled anastomosis: a proof of concept study**

A Spinelli <sup>1,2</sup>, M Carvello <sup>1</sup>, A D'Hooze <sup>3</sup>, C Foglia <sup>3</sup>

Affiliations: <sup>1</sup> Ospedale  
PMID: 30943327 DOI: 10.1111/codi.14631

6. Ulusal CERRAHI ONKOLOJİ KONGRESİ



6. Ulusal CERRAHI ONKOLOJİ KONGRESİ

- Patoloji:
  - Frozen: Cerrahi sınır negatif
  - Tanı: Distal cerrahi sınır negatif
  - Neoadjuvan tedaviye sekonder regresif değişiklikler (Asellüler müsin, histiyositler, damarlarda obstruktif değişiklikler, Fokal odakta ülserasyon)
  - Viabl tm dokusu izlenmedi.
  - Tm Regresyon grade ( 0 Komplet regresyon ) ( AJCC/CAP,8 Ed.)
  - 8 adet reaktif lenf bezi

6. Ulusal CERRAHI ONKOLOJİ KONGRESİ

- Takip?
- Adjuvan tedavi?

6. Ulusal CERRAHI ONKOLOJİ KONGRESİ

Teşekkürler