

6. ulusal CERRAHI ONKOLOJİ KONGRESİ
24 - 27 Şubat 2022 | Gloria Golf Resort - ANTALYA

DR. Mehmet Onur Gül
Çukurova ÜNİ. TIP FAKÜLTESİ CERRAHI ONKOLOJİ BD

Olgu 1

6. ulusal CERRAHI ONKOLOJİ KONGRESİ
24 - 27 Şubat 2022 | Gloria Golf Resort - ANTALYA

- Yaş: 76 Erkek
- Şikayeti : Kabızlık ve dışkılama alışkanlığında değişiklik, başka şikayet yok

6. ulusal CERRAHI ONKOLOJİ KONGRESİ
24 - 27 Şubat 2022 | Gloria Golf Resort - ANTALYA

- Özgeçmiş: Hipertansiyon
- Soygeçmiş: Özellik yok
- FM: Doğal, Rektal muayenede bulgu yok.

6. ulusal CERRAHI ONKOLOJİ KONGRESİ
24 - 27 Şubat 2022 | Gloria Golf Resort - ANTALYA

- Hgb 13.4 g/dl
- CEA: 2.04 CA 19-9: 4.12

6. ulusal CERRAHI ONKOLOJİ KONGRESİ
24 - 27 Şubat 2022 | Gloria Golf Resort - ANTALYA

- Kolonoskopi:
Anal kanal girişten itibaren 9. cm de anterior yerleşimli geniş tabanlı polipoid lezyon. Çekuma kadar yapılan kolonoskopide intraluminal başka patoloji görülmedi.
- Histopatolojik tanı:
Adenokarsinom

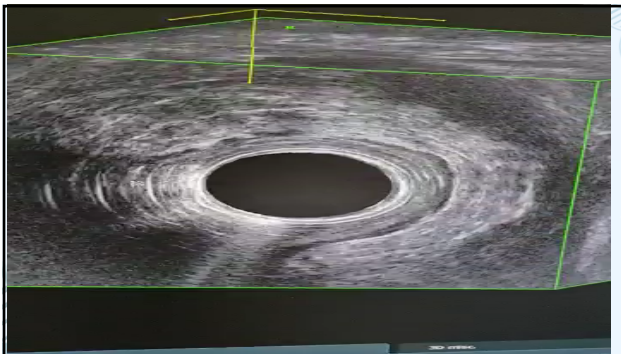
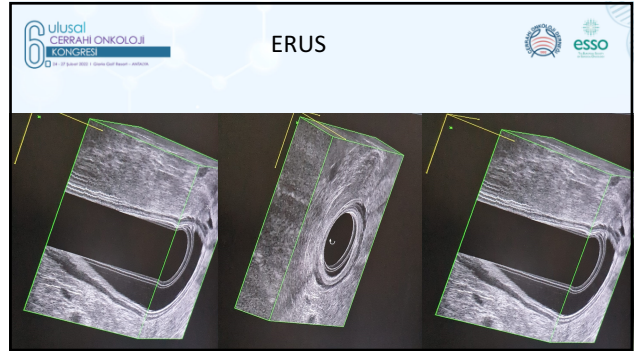
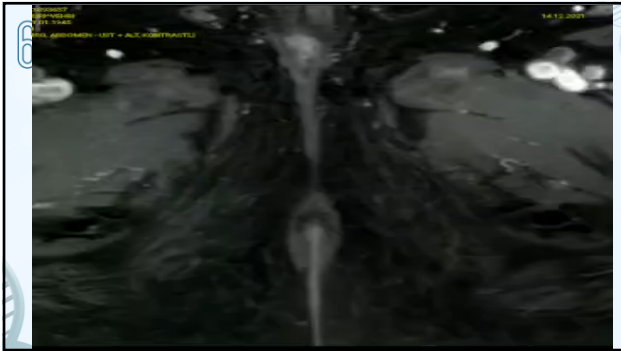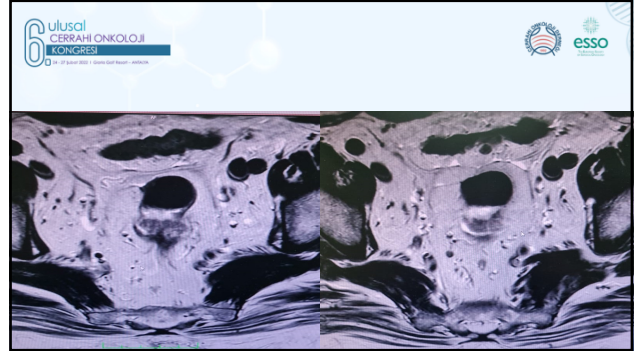
6. ulusal CERRAHI ONKOLOJİ KONGRESİ
24 - 27 Şubat 2022 | Gloria Golf Resort - ANTALYA



6. Ulusal CERRAHI ONKOLOJİ KONGRESİ

• Toraks BT
Metastatik lezyon lehine bulgu yok.


• Üst Batın ve Pelvik MRG
Orta rektumda polipoid görünümlü T1 tümör. Lenf nodu metastazı yok.



6. Ulusal CERRAHI ONKOLOJİ KONGRESİ

• ERUS
Submukozal invazyonu olan T1 tümör.

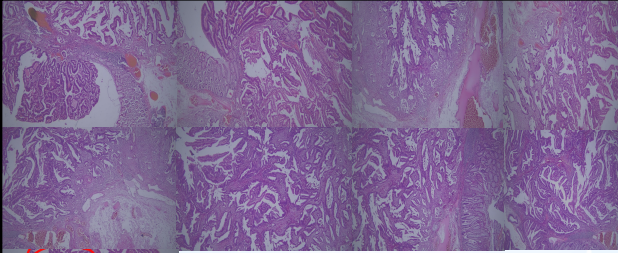
6. Ulusal CERRAHI ONKOLOJİ KONGRESİ
15-17 Eylül 2022 - Güneş Dağı Beleş - Antalya



Hastaya Transanal minimal invaziv cerrahi (TAMİS) yapıldı.


6. Ulusal CERRAHI ONKOLOJİ KONGRESİ
15-17 Eylül 2022 - Güneş Dağı Beleş - Antalya






Histopatolojik değerlendirme mikroskopik görüntülemeleri.
Mavi normal doku, kırmızı tübülovillöz adenom, pembe işaretli alanlarda adenokarsinomu göstermektedir.

6. Ulusal CERRAHI ONKOLOJİ KONGRESİ
15-17 Eylül 2022 - Güneş Dağı Beleş - Antalya



- **Patoloji**
Adenokarsinom
Tübülovillöz adenom zemininde gelişmiş.
Mikroskopik 1 mm lik odakta submukozal invazyonu olan T1 tümör
Hagitt level 4.
Lenfovasküler ve perinöral invazyon saptanmamıştır.
Cerrahi sınırlar temiz.

6. Ulusal CERRAHI ONKOLOJİ KONGRESİ
15-17 Eylül 2022 - Güneş Dağı Beleş - Antalya



Örneği	ER06	Medyal Hasta No	17.12.2021.1441
T.C. Kimlik No	38*****99	Sığın Num. Alan Tar	17.12.2021.1438
Tanılan	030284480	Doçenti	AHMETRENÇİZİŐLLAR
Dişaya no	4180637	Konu	İnfiliz
Bayıra No	14711111	Bölüm	GENEL CERRAHI BİRİMİ
Kilzmi	POLİP KOLONİKAL	Kulnre No	27261726
Sakı Noşya No			
Dü Tari			

KLINİK BULGULAR: İNTRAMUKOZAL ADENOKARSİNOM

TANI: ADENOKARSİNOM, TÜBÜLOVİLLÖZ ADENOMDA GELİŐEN, REKTAL POLİP, EKŞİZYON

NOT:
Tümör tübülovillöz adenom zeminde gelişen olup geniş alanlarda intramukozal karsinomi göstermektedir. Mikroskopik 8.5 mm 14 tar odakta submukozaya invazyon saptanmıştır (PT1) Hagitt sınıflaması: Level 4. Lenfovasküler ve perinöral invazyon gözlenmemiştir. Yan ve derin cerrahi sınırlar iletir.

MAKROSKOPİK VE BEBİHLİRİ ğaustanerele ğođerden 2.5x 2.5x 2 cm boyutunda amalyat materyalinin asperducu kirmizi-kırmızı ve ğiđi yeşil, sulu san derin cerrahi sınırlarında dokü boyunu ile boymdu. Materyale ilgili olarak hastadan birim cerrahi sınırların 0.3 cm uzaklığı ya yakın olarak renk değişimi gözlemlendi. Sakız bilye muhtafı parçaya ayrılmıdır.